UNIVERSIDADE ESTADUAL DE MARINGÁ
CENTRO DE CIÊNCIAS DA SAÚDE
DEPARTAMENTO DE ODONTOLOGIA

Monique Cimão dos Santos

EFEITO DA OSTEOPERFURAÇÃO POR MINI-IMPLANTES NA TAXA DE MOVIMENTO DENTÁRIO SOBRE REBORDO ATRÓFICO AVALIADO POR TCFC: ENSAIO CLÍNICO RANDOMIZADO

Maringá
2023

MONIQUE CIMÃO DOS SANTOS

EFEITO DA OSTEOPERFURAÇÃO POR MINI-IMPLANTES NA TAXA DE MOVIMENTO DENTÁRIO SOBRE REBORDO ATRÓFICO AVALIADO POR TCFC: ENSAIO CLÍNICO RANDOMIZADO

Tese apresentada ao Programa de Pós-Graduação em Odontologia Integrada da Universidade Estadual de Maringá, como requisito à obtençãodo título de Doutora.

Orientador: Prof. Dr. Adilson Luiz Ramos

Maringá

2023

Monique Cimão dos Santos

Efeito da Osteoperfuração sobre a movimentação dentária em rebordo atrófico

Este trabalho de conclusão de Doutorado foi julgado e aprovado para obtenção do título de Doutor em Odontologia Integrada através da Universidade Estadual de Maringá

Tese aprovada em: 23/08/2023.

BANCA EXAMINADORA

Presidente – Prof. Dr. Adilson Luiz Ramos
Universidade Estadual de Maringá (UEM)

Membro Avaliador – Profª. Dra. Flávia Matarazzo Martins
Universidade Estadual de Maringá (UEM)

Membro Avaliador – Profª. Dra. Lilian Cristina Vessoni Iwaki
Universidade Estadual de Maringá (UEM)

Membro Avaliador – Prof. Dr. Márcio Rodrigues de Almeida
Faculdade de Odontologia / Universidade Norte do Paraná (FO/UNOPAR)

Membro Avaliador – Profª. Dra. Maristela Sayuri Inoue Arai
Tokyo Medical and Dental University (TMDU)

Dados Internacionais de Catalogação-na-Publicação (CIP)
(Biblioteca Central - UEM, Maringá - PR, Brasil)

Santos, Monique Cimão dos

S237e Efeito da osteoperfuração por mini-implantes na taxa de movimento dentário sobre rebordo atrófico avaliado por tcfc : ensaio clínico randomizado / Monique Cimão dos Santos. -- Maringá, PR, 2023.
55 f.: il. color., figs., tabs.

Orientador: Prof. Dr. Adilson Luiz Ramos.
Tese (Doutorado) - Universidade Estadual de Maringá, Centro de Ciências da Saúde, Departamento de Odontologia, Programa de Pós-Graduação em Odontologia, 2023.

1. Ortodontia - Movimentação ortodôntica. 2. Osteoperfuração. 3. Rebordo alveolar atrófico. I. Ramos, Adilson Luiz , orient. II. Universidade Estadual de Maringá. Centro de Ciências da Saúde. Departamento de Odontologia. Programa de Pós-Graduação em Odontologia. III. Título.

CDD 23.ed. 617.643

Jane Lessa Monção - CRB 9/1173

Dedico este trabalho a Deus e a Nossa Senhora de Fátima

Por sempre honrarem a minha vida

AGRADECIMENTOS

Agradeço a Deus e Nossa Senhora por Seus infinitos planos de amor, por me dar forças diariamente e permanecer ao meu lado todos os dias de minha vida. É segundo Sua força e mediante a Sua aprovação que recebo e luto por qualquer obstáculo.

Aos meus pais Ilma Lourenço e Gilmar Cimão, pela confiança depositada em mim, toda educação que me permite chegar e estar onde preciso. Por lutarem todos os dias por mim e por minha irmã, meus agradecimentos transcendem as palavras, é tão verdadeiro e eterno quanto a luz do dia.

À minha irmã Fernanda Cimão por me apoiar em minhas decisões e me ajudar sempre que preciso. Obrigada por ser uma pessoa maravilhosa e permanecer ao meu lado, seria muito mais difícil sem você. Foi me espelhando em sua grandeza e inteligência que busquei os estudos para vencer as etapas da minha vida.

À toda minha família que sempre me apoiam com palavras doces de incentivo.

Ao meu namorado Leandro que está presente de maneira tão fiel em todos os momentos de minha vida, que me apoia e me ajuda com sua sabedoria sem igual. Obrigada pelo companheirismo e por me ajudar a crescer dia após dia e me fazer aprender com seu foco e disciplina.

À minha amiga Caroline Polizeli que divide a vida comigo e me ensinou e me ensina todos os dias sobre como me entender, entender minhas ações e poder ser mais livre internamente e leve. Obrigada por todas as conversas que tivemos e me ajudaram a evoluir.

À minha amiga Cassia Fiorentini minha grande amiga que está ao meu lado em todas as situações me ouve e me ajuda em absolutamente tudo, sua amizade é imprescindível em minha vida.

À minha amiga Gláucia por confiar a mim um sonho tão gigantesco e caminhar comigo de maneira tão doce rumo a uma vida profissional desafiadora.

Aos meus amigos Flávia Tagliari e Willian Jacomacci pessoas das quais admiro grandemente, obrigada por me presentearem com uma amizade tão bonita e segura que é um alicerce para caminhar na minha vida pessoal e acadêmica.

À minha amiga Cibeli por me apoiar e vibrar em todas conquistas, dividir meus dias e me ajudar de bom coração em tudo, sua amizade é tão importante pra mim.

À minha grande amiga da turma do mestrado Mariucha Marcon, obrigada por sua amizade verdadeira, por toda sua ajuda e pelo companheirismo. Você é uma pessoa que admiro muito e que eu amo por estar sempre comigo.

À minha amiga Tuane tão importante pra mim, que divide as alegrias e grandes desafios que o doutorado trouxe, você foi um alicerce para eu aproveitar minha caminhada aqui. Obrigada.

À minha amiga Kaellipy por estar sempre ao meu lado e compartilhar da mesma especialidade comigo.

Às minhas amigas Paola, Siliani, Bruna, Thais e Dani pela amizade de sempre, companheirismo e apoio em todos os caminhos da minha vida.

Aos colegas Mariana Monteiro, Barbara Grecco, Marcelly, Larissa, Victor, Igor, Luiz Paulo, Edilson, Tati, Ana Paula, Aldenisia e demais que são tão importantes em meus dias e o fazem mais alegres e felizes.

Aos colegas do projeto em Ortodontia Giulia, Barbara Grecco, Diogo, Marlene, Samira e professor Hélio Terada por dividir os conhecimentos e me ajudar a crescer profissionalmente.

Aos meus amigos Thais Andreza, Fernando Lima, Sabrina Santos e Fabrício Azevedo por toda amizade, preocupação para comigo e alegria que me trazem nessa minha caminhada.

Agradeço à banca de minha primeira qualificação Profa. Dra. Flávia Matarazzo e Profa. Dra. Lilian Cristina Iwaki por toda contribuição para com nosso trabalho no início de tudo.

Agradeço à banca de suplência Prof. Dr. Cléverson Silva e Profa. Dra. Thais Poleti por terem aceitado prontamente fazer parte desse momento e contribuir também ao trabalho.

À minha banca de Qualificação II e defesa de tese do doutorado: Profa. Dra. Flávia Matarazzo, Profa. Dra. Lilian Cristina Vessoni Iwaki, Profa. Dra. Maristela Arai e Prof. Dr. Márcio Almeida, por terem aceitado prontamente participar de momentos tão importantes em minha vida. Sua contribuição é de grande aprendizado em minha jornada acadêmica, e aumenta o potencial de nosso estudo. Poder contar com cada um de vocês é uma honra absoluta. Eu agradeço pela disponibilidade e atenção para conosco, agradeço também pelas colocações terem sido feitas de forma delicada e leve, que pra nós alunos é tão importante.

Ao meu orientador, Prof. Dr. Adilson Ramos, sou grata por ser tão generoso em seus ensinamentos e pela confiança depositada em mim. O senhor é um exemplo de profissional e pessoa que inspira meus passos desde a faculdade até então. A minha admiração pelo senhor é muito grande, e me sinto extremamente honrada de ser sua orientada, de coração. Obrigada por sempre me ajudar com toda atenção e respeito que preciso.

Agradeço à Universidade Estadual de Maringá por me proporcionar tudo o que preciso para me desenvolver enquanto profissional clínica e acadêmica.

Agradeço a CAPES pelo financiamento em minhas pesquisas nesses quatro anos e meio de doutorado. O auxílio é essencial aos estudantes para que seja conduzido da melhor maneira possível.

RESUMO

Objetivo: Avaliar o efeito da osteoperfuração na taxa de movimentação dentária sobre rebordo atrófico. **Material e métodos:**O ensaio clínico randomizado contou com 15 pacientes,com média de idade de 45,1 ± 11,1 anos,que possuíam rebordo alveolar atrófico inferior bilateral. Todos os pacientes foram submetidos ao tratamento ortodôntico com indicação de distalização dentária de pré-molares, como alternativa ao enxerto alveolar. Foram realizadas seis osteoperfurações em uma hemiarcada selecionada aleatoriamente, com profundidade de seis milímetros cada, com o uso de um miniparafuso ortodôntico que foi em seguida instalado em ambos os lados atróficos para servir de ancoragem indireta. Trinta exames tomográficos foram analisados, 15 pré (T0) e 15 pós 90 dias após início da movimentação ortodôntica (T1). A taxa de movimentação dentária foi mensurada em milímetros utilizando o *software* Horos 3.3.2 (Nimble Co LLC Purview, Annapolis, Md, USA). Além disto, foram avaliadas as alturas das cristas ósseas dos pré-molares distalizados, no centro das faces mesial (M), distal (D), vestibular (V) e lingual (L), registrando-se a prevalência das deiscências ósseas. O registro de escores de dor também foram obtidos por meio de uma escala visual analógica. A normalidade dos dados foi verificada pelo teste Shapiro-Wilk e os testes estatísticos Wilcoxon, t Student e McNemar foram empregados para a comparaçãodos grupos. **Resultados:** A taxa de movimentação dentária não mostrou diferença entre os grupos (médias de 0.40 ± 0.35mm e 0.46 ± 0.23mm, respectivamente). Houve discreto aumento das alturas das cristas ósseas nas faces mesial, distal e lingual para ambos os grupos. Os escores de dor foram classificados como leve e moderados nas primeiras 24h e não mostraram diferença entre os grupos. **Conclusão:**Não há diferença na taxa de movimentação dentária, deiscência óssea e escore de dor em dentes movimentados sobre rebordos atróficos submetidos ou não à osteoperfuração.

Palavras-chave: Movimentação ortodôntica, Osteoperfuração, Rebordo alveolar atrófico

ABSTRACT

Objective: To evaluate the effect of osteoperforation on the rate of tooth movement on an atrophic ridge. **Material and methods:** The randomized clinical trial involved 15 patients, with a mean age of 45.1 ± 11.1 years, who had bilateral atrophic inferior alveolar ridges. All patients underwent orthodontic treatment with indication of dental distalization of premolars, as an alternative to alveolar grafting. Six osteoperforations were performed in a randomly selected hemiarch, with a depth of six millimeters each, using an orthodontic miniscrew that was then installed on both atrophic sides to serve as indirect anchorage. Thirty tomographic exams were analyzed, 15 pre (T0) and 15 post 90 days after the start of orthodontic movement (T1). The rate of tooth movement was measured in millimeters using Horos 3.3.2 software (Nimble Co LLC Purview, Annapolis, Md, USA). Furthermore, the heights of the bone crests of the distalized premolars were evaluated, in the center of the mesial (M), distal (D), buccal (B) and lingual (L) surfaces, recording the prevalence of bone dehiscence. Recording pain scores were also obtained using a visual analogue scale. Data normality was verified by the Shapiro-Wilk test and the Wilcoxon, Student's t and McNemar statistical tests were used to compare the groups. **Results:** The tooth movement rate showed no difference between the groups (means of 0.40 ± 0.35mm and 0.46 ± 0.23mm, respectively). There was a slight increase in the heights of the bone crests on the mesial, distal and lingual surfaces for both groups. Pain scores were classified as mild to moderate in the first 24 hours and showed no difference between groups. **Conclusion:** There is no difference in the rate of tooth movement, bone dehiscence and pain score in teeth moved on atrophic ridges submitted or not to osteoperforation.

Keywords: Orthodontic movement, Osteoperforation, Atrophic alveolar ridge

LISTA DE ILUSTRAÇÕES

Figura 1 - Ilustração dos locais padronizados para a realização das OP 24
Figura 2 - Fotografias intrabucais das intervenções realizadas no estudo: a) marcações com sonda milimetrada, b) OPs realizadas e MI instalado no lado experimental e c) mola de secção aberta (NiTi) para a distalizaçãodo segundo pré-molar, e ancoragem com fio de amarrilho entre o MI e o primeiro pré-molar 24
Figura 3 - Tela do programa Horos® em corte sagital utilizando a ferramenta de medida linear para mensuração da distância entre o dente ancorado e o pré-molar distalizado, tanto ao nível da junção cemento-esmalte (cor laranja), quanto ao nível das proximais (cor verde) 26
Figura 4 - Tela do programa Horos® em modo 3D – MPR utilizado na padronização das imagens para mensurações das distâncias da JCE à COA. a) corte sagital no qual foram feitas mensurações nas faces M e D; b) corte axial usado para a padronização das imagens; c) corte sagital das medidas das faces V e L 27
Figura 5 - Escala Visual Analógica 28
Figura 6 - Fluxograma de participantes da amostra. 31
Figura 7- Nível de escores de dor para os grupos MRAOP e MRA nos quatro tempos 34
Figura 8 - Representação da classificação de dor dos participantes do grupo MRAOP 35
Figura 9 - Representação da classificação de dor dos participantes do grupo MRA 35

LISTA DE TABELAS

Tabela 1 -Comparação Intra e Intergrupos por meio do teste t Student para o valor absoluto de movimentação dentária e a taxa de movimentação mensal para os grupos MRAOP e MRA.....32

Tabela 2 – Comparação Intra e Intergrupos, pelo teste de Wilcoxon, para as deiscências ósseas medidas nas faces mesial, distal, vestibular e lingual.....32

Tabela 3 – Comparação da percepção de dor entre os grupos MRAOP e MRA em diferentes tempos de avaliação.....33

Tabela 4 – Frequência absoluta (n) e relativa (%) para valores de dor nos rebordos atróficos submetidos à OP e instalação de MI..... 34

Tabela 5 – Frequência absoluta (n) e relativa (%) para valores de dor nos rebordos atróficos não submetidos à OP, mas submetidos à instalação de MI.....35

LISTA DE ABREVIATURAS E SIGLAS

JCE	Junção cemento-esmalte
OP	Osteoperfuração
MRA	Movimentação dentária em rebordo atrófico
MRAOP	Movimentação dentária em rebordo atrófico com OP
RAA	Rebordo Atrófico Alveolar
MPR	Reconstrução Multiplanar
COA	Crista óssea alveolar
DOA	Deiscência óssea alveolar
CMD	Crista marginal distal
CMM	Crista marginal mesial
DP	Desvio padrão
MI	Mini-implante
FAR	Fenômeno de aceleração regional
CBCT	Tomografia Computadorizada de Feixe Cônico
V	Vestibular
L	Lingual
M	Mesial
D	Distal

SUMÁRIO

1. CONTEXTUALIZAÇÃO.....14
1.1 Rebordo Alveolar Atrófico.....14
1.2 Movimentação dentária.....14
1.3 Técnicas cirúrgicas de aceleração do movimento dentário.....15
1.4 Corticotomia.....15
1.5 Piezoincisão.....16
1.6 Osteoperfuração.....17
1.7 Fenômeno de Aceleração Regional.....18
2. INTRODUÇÃO.....19
3. JUSTIFICATIVA 20
4. OBJETIVO.....20
5. MATERIAL E MÉTODOS.....21
5.1 Participantes, elegibilidade, critérios e configurações.....21
5.2 Intervenções.....22
5.3 Aquisição tomográfica.....25
5.4 Desfechos (primário e secundários).....25
5.5 Cálculo amostral.....28
5.6 Randomização.....29
5.7 Cegamento.....29
6. ANÁLISE ESTATÍSTICA.....29
7. RESULTADOS.....30
8. DISCUSSÃO.....36
8.1 Limitações do estudo.....41
9. CONCLUSÃO.....41
10. REFERÊNCIAS.....42

11. ANEXOS.....45
11.1 Anexo A – Comitê de ética em Pesquisa.....48
11.2 Anexo B – Termo de Consentimento Livre e Esclarecido.....51

1. CONTEXTUALIZAÇÃO

1.1 Rebordo Alveolar atrófico

O processo alveolar é uma região anatômica totalmente dependente do dente (MARKS; SCHROEDER, 1996). A perda dentária gera consequências irreversíveis ao rebordo alveolar, estabelecendo um processo de reabsorção óssea gradual (SCHROPP, 2004). A perda mais expressiva ocorre durante o primeiro mês (PRAMSTRALLER et al., 2011), sendo esperado um prejuízo maior nas faces vestibular e proximais do rebordo alveolar edêntulo (STOPPENBRINK et al., 2019).

Muitas das alterações morfológicas descritas na literatura, como diminuição dimensional de largura e altura, ocorrem tipicamente nas primeiras quatro a seis semanas após a exodontia(COUSO-QUEIRUGA et al., 2021). A redução de tecido é mais pronunciada na direção horizontal do que na direção corono-apical (SCHROPP et al., 2003). O nível ósseo no local da exodontia dita a altura na qual a crista óssea cicatriza após a extração, não o nível ósseo dos dentes adjacentes (MISAWA; LINDHE; ARAÚJO, 2016).

A redução do volume do osso alveolar após a extração dentária pode interferir na colocação de implantes e influenciar no sucesso do tratamento de reabilitação, bem como a instalação de próteses, no que diz respeito à função e estética (SCHROPP, 2004).

1.2 Movimentação dentária

A aplicação de uma força contínua na coroa do dente leva ao movimento dentário no alvéolo a partir do processo de remodelação óssea. No lado de compressão ocorre a reabsorção devido à atividade osteoclástica e no lado de estiramento, a formação de osso novo ocorre devido à atividade osteoblástica. Para movimentação dentária rápida e tratamento menos doloroso para o paciente, forças leves são desejadas durante o tratamento ortodôntico (MISAWA; LINDHE; ARAÚJO, 2016).

As forças aplicadas aos dentes causam uma alteração local no fluxo sanguíneo que, por sua vez, leva à liberação de diferentes mediadores inflamatórios, como citocinas e quimiocinas, que desempenham um papel fundamental na remodelação óssea e movimentação dentária. Vários fatores, sozinhos ou em combinação, podem influenciar as atividades de remodelação e densidade óssea,afetando diretamente a taxa de movimentação (ARQUB et al., 2021).

Se as forças exercidas na mecânica ortodôntica forem excessivas a duração do movimento é dividida em períodos inicial e secundário. O primeiro período é a formação de uma área necrótica estéril de um a doismilímetros de espessura, denominada zona de hialinização, no qual ocorre um processo de reabsorção óssea. A magnitude desta força determina a duração da hialinização. A reabsorção óssea direta é encontrada principalmente no segundo período (GÜNDÜZ et al., 2004). O movimento dentário leve induz a neoformação óssea no lado do estiramento, recuperando dimensões apropriadas de espessura e altura (MISAWA; LINDHE; ARAÚJO, 2016).

Gunduz e colaboradores (2004) sugerem que o método de regeneração óssea por meio do movimento dentário, pode ser usado sob certas condições para criar um novo osso saudável, em alternativa a métodos cirúrgicos de enxertia óssea, uma vez que, a extração dentária leva inevitavelmente a um grau variável de atrofia do rebordo alveolar (GÜNDÜZ et al., 2004;GHADA NIMERI; NADIA S ABOU-KHEIR AND RACHEL CORONA, 2017; COUSO-QUEIRUGA et al., 2021)

1.3 Técnicas cirúrgicas de aceleração do movimento dentário

A ortodontia é um dos tratamentos odontológicos mais procurados e prolongados. A necessidade de diminuir o tempo de tratamento sempre foi objetivo dos ortodontistas, considerando que a duração é um dos principais motivos pelos quais os pacientes abandonam o tratamento antes de concluí-lo (GIL et al., 2018).

A adesão do indivíduo às consultas ortodônticas de acompanhamento diminui em 23% para cada aumento de seis meses na duração do tratamento. Essa longa duração do tratamento além de requerer um grande compromisso por parte dos pacientes pode levar a possíveis efeitos colaterais irreversíveis, como reabsorção radicular apical externa, arredondamentos radiculares, lesões de mancha branca, cárie dentária, problemas periodontais, entre outros (FERNÁNDEZ-FERRER et al., 2016; MHEISSEN; KHAN; SAMAWI, 2020; ARQUB et al., 2021; KESER; NAINI, 2022).

O estudo de Keser e Naini (2022) listou e revisou os procedimentos recentes mais utilizados para obter a aceleração da movimentação dentária. Os autores levantaram várias opções, e dentre elas, abordagens minimamente invasivas cirúrgicas de, micro-osteoperfurações ou osteoperfurações, corticotomias e piezoincisão (FERNÁNDEZ-FERRER et al., 2016; GIL et al., 2018).

1.4 Corticotomia

O uso de procedimentos cirúrgicos como recurso de aceleração de movimentação dentária iniciou no século XIX e foi bastante aprimorado no século XX (KESER; NAINI, 2022). Kole, (1959) foi o autor do primeiro artigo em inglês que reportou uma decorticação parcial do osso alveolar com a finalidade ortodôntica de acelerar o movimento. A corticotomia descrita tinha o objetivo de diminuir a resistência primária ao movimento a partir da debridação do osso cortical, uma vez que este leva mais tempo para se remodelar do que o osso lamelar (KESER; NAINI, 2022).

É uma técnica cirúrgica que consiste em realizar cortes horizontais e cortes subapicais, com o uso de brocas, que penetram o osso cortical, mas não chegam em osso trabecular. Forma-se um bloco ósseo que pode ser composto de um ou mais dentes, e é realizado mediante deslocamento total de retalho gengival (LEE, 2018).

A corticotomia visa preservar o suprimento sanguíneo advindo do periósteo e medula óssea para estimular a cicatrização local, aumentar o metabolismo e diminuir de maneira temporária a densidade óssea para potencializar a movimentação dentária (FABER et al., 2005).

Alguns autores reportaram um grande sucesso no tempo de tratamento ortodôntico e observaram prejuízos mínimos periodontais ao analisar também a profundidade de sondagem, escores de placa e nível clínico de inserção (KESER; NAINI, 2022), contudo, outros autores reportam que o efeito de aceleração ocorre principalmente nos primeiros meses, tendo um efeito a longo prazo questionável (LONG et al., 2013).

A corticotomia causa traumas intencionais ao osso cortical com o objetivo de uma rápida remodelação óssea a partir do recrutamento de osteoblastos e osteoclastos ativados por citocinas. O dano também causa uma menor resistência óssea que contribui para a aceleração do movimento dentário, princípio esse como observado no fenômeno de aceleração regional (FAR) (FERNÁNDEZ-FERRER et al., 2016; KESER; NAINI, 2022). Quanto maior o trauma causado no osso cortical maior o fenômeno de aceleração (FROST, 1983; GIL et al., 2018).

1.5 Piezoincisão

A piezocisão é uma variação menos invasiva da corticotomia, no qual, é utilizado um instrumento de corte ultrassônico ou piezótomo, em alternativa a brocas tradicionais. Pequenas incisões verticais nos tecidos moles permitem o acesso ao osso cortical sem a necessidade de levantamento de retalhos mucoperiosteais (DIBART; KESER; NELSON, 2015).

Pesquisas recentes mostraram que a piezocisão pode acelerar o movimento dentário com resultados semelhantes aos da corticotomia com o benefício adicional de uma abordagem menos invasiva (ABBAS; SABET; HASSAN, 2016; JING et al., 2017). Em um projeto de boca dividida comparando corticotomias e abordagens de piezocisão com a retração dos caninos superiores após a extração de primeiros pré-molares, foi demonstrado que ambos os métodos foram capazes de acelerar a taxa de movimento dentário (ABBAS; SABET; HASSAN, 2016).

O estudo de Charavet et al. (2016) encontrou uma redução de 43% na duração total do tratamento em um grupo submetido a um procedimento de piezocisão em comparação com um grupo controle submetido a ortodontia convencional.

Desde a introdução do piezótomo elétrico, essa técnica foi modificada tornando-a menos traumática durante a intervenção, tendo como opção a regeneração de tecidos duros e moles por ser realizada por microincisões e pequenas corticotomias. A técnica permite preservar os tecidos moles, diminuindo muito a possibilidade de sofrer osteonecrose e diminuindo o tempo de cicatrização (MOTA-RODRÍGUEZ; OLMEDO-HERNÁNDEZ; ARGUETA-FIGUEROA, 2019)

A localização ideal, profundidade, comprimento e o número dos cortes de piezocisão necessários para alcançar uma redução clinicamente significativa na duração do tratamento ortodôntico ainda não estão claros e faltam evidências conclusivas de estudos randomizados de alta qualidade (JING et al., 2017).

1.6 Osteoperfuração

Dentre as técnicas assistidas por cirurgia, a osteoperfuração é um método para acelerar a movimentação dentária ortodôntica por meio de pequenas perfurações ao redor, ou na porção distal do osso alveolar, sem introduzir grande trauma cirúrgico (BABANOURI; AJAMI; SALEHI, 2020; SUGIMORI et al., 2018). O estudo de Teixeira et al. (2010) validaram a aceleração dentária a partir de uma resposta microscópica de pesquisa em animais e Alikhani et al. (2013) foram um dos primeiros autores a introduzir a osteoperfuração em ensaios clínicos em humanos.

As osteoperfurações no osso alveolar são capazes de acionar o fenômeno de aceleração regional, o qual induz a expressão de citocinas inflamatórias e, posterior atividade dos osteoclastos. Neste caso, a remodelação óssea é aprimorada pela intervenção, em associação com a mecânica ortodôntica (SUGIMORI et al., 2018).

Em comparação com a ortodontia tradicional, o estudo clínico de Alikhani et al. (2013), durante um período de um mês, mostrou que as osteoperfurações feitas ao contrapor o lado teste do lado controle, aumentam significativamente a taxa de movimentação dentária em duas a três vezes, causando pouco dano, dor ou desconforto aos pacientes. Podendo ser considerado como uma ferramenta minimamente invasiva de aceleração do movimento dentário (ATTRI et al., 2018).

Alfawal e colaboradores (2016) sugeriram que as evidências são limitadas e ainda não estabelecidas sobre a eficácia da osteoperfuração na aceleração do movimento dentário em humanos. Os autores apontam que fatores como tamanho da amostra, curto período de acompanhamento, risco potencial de viés e possível conflito de interesses teriam contribuídopara tais conclusões.

1.7 Fenômeno de Aceleração Regional

As alternativas cirúrgicas tem estado intimamente envolvidas para estimular uma ortodontia mais ágil em relação ao tratamento convencional, por meio de traumas causados intencionalmente ao periodonto, como perfurações. Este procedimento induz uma diminuição da densidade mineral óssea, também conhecida como osteopenia (MOTA-RODRÍGUEZ; OLMEDO-HERNÁNDEZ; ARGUETA-FIGUEROA, 2019).

O fenômeno de aceleração regional (FAR) é provocado por estímulo lesivo-reparador e é caracterizado por um aumento nos mediadores inflamatórios no local da cirurgia que potencializam a reabsorção óssea. No FAR, o aumento da atividade osteoclástica é observado no lado da compressão, enquanto que o aumento dos marcadores osteogênicos são encontrados no lado do estiramento do movimento dentário ortodôntico (ZOU; LI; ZHENG, 2019).

O pano de fundo biológico do conceito decorre da evidência de que o trauma ósseo provoca osteopenia mediada por inflamação, que resulta em uma cascata de fenômenos durante o processo de cicatrização que culminam na aceleração dentária quando utilizados em tratamentos ortodônticos (FROST, 1983).

Frost (1983) reportou que em humanos o FAR inicia alguns dias após a cirurgia, geralmente atingindo o pico em um a dois meses e pode levar o mesmo tempo, ou mais de quatro meses para diminuir (GIL et al., 2018). O autor também sugeriu que a duração e a intensidade do FAR são proporcionais à extensão da lesão e ao envolvimento dos tecidos moles na lesão.

2. INTRODUÇÃO

O osso alveolar sofre grande remodelação após a extração de um dente. Inicia-se um processo fisiológico local de perda óssea progressiva e já no primeiro ano ocorre uma redução dimensional do rebordo alveolar de até 50% (SCHROPP et al., 2003; LINDHE, 2005).O prejuízo mais expressivo de tecido ósseo ocorre no primeiro mês, seguida pela perda considerável em altura da crista óssea alveolar (COA) até o terceiro mês (SCHROPP, 2004).

A matriz óssea lamelar é substituída por osso denso, em consequência, perde-se periósteo e ligamento periodontal, processo que cria uma condição desfavorável para o deslocamento dentário (LEE et al., 2018). O movimento ortodôntico sobre o rebordo atrófico encontra maior resistência, decorrendo em uma taxa de movimentação dentária de aproximadamente 0,5 milímetros mensais, tornando este tipo de tratamento mais longo em comparação à movimentação sobre o osso alveolar íntegro (SKIDMORE et al., 2006; TSICHLAKI et al., 2016; ALKEBSI et al., 2018).

Considerando a longevidade de vida dos pacientes, mais pacientes adultos tem buscado tratamento ortodôntico (JAHANBAKHSHI et al., 2016). E estes geralmente requerem tratamentos multidisciplinares e reabilitadores por apresentarem perdas dentárias múltiplas e rebordos alveolares atróficos. Gunduz e colaboradores, 2004 sugerem que a movimentação dentária, sob condições de forças contínuas e leves, é um método eficaz para gerar um osso saudável em dimensões ideais de espessura e altura para reabilitação com implantes, compreendendo uma alternativa aos enxertos ósseos (GÜNDÜZ et al., 2004; LEETHANAKUL et al., 2014), contudo, implicam em tratamentos mais vagarosos.

A necessidade de diminuir o tempo de tratamento ortodôntico sempre foi objetivo dos ortodontistas, bem como de pacientes adultos que aderem ao tratamento, seja por questões funcionais e estéticas. Quanto maior o tempo de tratamento maior a probabilidade de ter cárie, lesões de mancha branca, reabsorções e arredondamentos radiculares,além de maiores dificuldades de higienização (FERNÁNDEZ-FERRER et al., 2016; KESER; NAINI, 2022).Com o intuito de reduzir o tempo de intervenção ortodôntica estudos vêm buscando encontrar maneiras de acelerar o tempo de tratamento. Várias técnicas já foram citadas no meio científico, tais como a micro-oesteoperfuração, piezoincisão, osteoperfuração, corticotomias, plasma rico em plaquetas, laser de baixa potência, vibração, entre outros (

HOOGEVEEN; JANSMA; REN, 2014; AKSAKALLI et al., 2017; GIL et al., 2018; ANGEL et al., 2022).

A osteoperfuração (OP) é uma alternativa minimamente invasiva utilizada para acelerar o processo de movimentação dentária, no qual são realizados traumas na cortical óssea com o uso de mini-implantes ou propel e anestesia local, habitualmente adjacente à raiz do dente que se deseja mover (ALIKHANI et al., 2013; AKSAKALLI et al., 2017; ALKEBSI et al., 2018). O estresse causado no periodonto gera uma grande expressão de células inflamatórias importantes no processo de remodelação óssea (AKSAKALLI et al., 2017; SUGIMORI et al., 2018). Essa abordagem é igualmente comparada com o fenômeno de aceleração regional (FAR), no qual, aproveita-se os mediadores químicos provenientes de uma intervenção cirúrgica para iniciar a movimentação dentária e obter resultados mais rápidos (FROST, 1983).

Na literatura são encontradas pesquisas em humanos e animais com resultados positivos para esta estratégia (TSAI et al., 2016; LEE et al., 2018; KIM et al., 2021). Foram reportados estudos sobre fechamentos de espaços em maxila, retração de caninos e dentes anteriores (ABDELHAMEED; REFAI, 2018; ARICI, 2018; ABOALNAGA et al., 2019; FATTORI et al., 2020; HALILOGLU-OZKAN; ARICI; RAGHAV; KHERA; BHASIN, 2021), intrusão de molares superiores (RAGHAV; KHERA; BHASIN, 2021), perda de ancoragem de molares inferiores(DOS SANTOS et al., 2021; ARREDONDO et al., 2022), alinhamento e nivelamento anterior (BANSAL et al., 2019) no entanto, nenhuma pesquisa foi conduzida com a movimentação dentária sobre rebordo atrófico em mandíbula com a associação de OP. Visto isso, o objetivo primário do presente estudo consistiu emtestar a hipótese nula de que não existe diferença na taxa de movimentação dentária em rebordo alveolar atrófico (MRA) que recebeu osteoperfurações (OP) em comparação à movimentação em rebordo sem OP. Os objetivos secundários consistiram em testar a hipótese nula de que não existe diferença na prevalência de deiscência óssea alveolar (DOA) e nos escores de dor de pré-molares movimentados em rebordo atrófico que recebeu OP em comparação a rebordos sem OP.

3. OBJETIVO

O objetivo primário do presente estudo foi avaliar o efeito da osteoperfuração na taxa de movimentação dentária sobre rebordo alveolar atrófico.

Os objetivos secundários consistiram avaliar a prevalência da deiscência óssea e os escores de dor após distalização de pré-molares em rebordo atrófico com e sem osteoperfuração.

4. JUSTIFICATIVA

Muitos estudos tem buscado alternativas para acelerar o movimento dentário com o propósito de diminuir o tempo de tratamento ortodôntico (ABDELMALEK; BISSADA, 1973; ALIKHANI et al., 2013; ARREDONDO et al., 2022).Existem prejuízos irreversíveis à saúde bucal que são facilitados com um tratamento corretivo longo, como o aparecimento de cáries, lesões de mancha branca, reabsorções e arredondamentos radiculares e dificuldade de higienização (FERNANDAZ-FERRER, 2016; KESER E NAINI, 2022).

A resposta biológica individual do organismo é a principal responsável pela taxa de movimentação dentária (ALIKHANI et al., 2013), contudo, esta pode ser modulada por fatores e intervenções externas. Na literatura são descritas muitas alternativas como: laser de baixa intensidade, micro-oesteoperfuração, osteoperfuração, corticotomias, plasma rico em plaquetas, vibração, piezoincisão, entre outros(AKSAKALLI et al., 2017; ANGEL et al., 2022; GIL et al., 2018; HOOGEVEEN; JANSMA; REN, 2014)..

Recentemente estudos de meta-análise e ensaios clínicos randomizados demonstraram que o tratamento ortodôntico em conjunto com osteoperfurações são medidas efetivas no processo de aceleração dentária (ALIKHANI et al., 2013; ATTRI et al., 2018; HALILOGLU-OZKAN; ARICI; ARICI, 2018; KUNDI; ALAM; SHAHEED, 2020), no entanto, nenhum estudo foi conduzido em um rebordo alveolar atrófico mandibular.

A mecânica de distalização dentária sobre o rebordo atrófico é capaz de gerar remodelação óssea local que confere à região um novo osso saudável com dimensões apropriadas para reabilitação com implante e prótese sobre implante sem a necessidade de enxertia óssea, principalmente tratando-se da mandíbula, onde o osso é cortical.

5. MATERIAL E MÉTODOS

O presente estudo seguiuas diretrizes doCONSORT - extensão para testes em humanos(HOPEWELL et al., 2008; PANDIS et al., 2019).Trata-se de um ensaio clínico

randomizado controlado do tipo boca dividida, com proporção de alocação 1:1 em centro único.

5.1 Participantes, elegibilidade, critérios e configurações

Este projeto foi aprovado pelo Comitê de Ética em Pesquisa (CEP) da Universidade Estadual de Maringá (UEM), parecer n°3.402.963, Certificado de Apresentação para Apreciação Ética 14106619.8.0000.0104 (Anexo A).

Todos os indivíduos adultos recrutados (16 mulheres e seis homens) com média de idade de 46,5 ± 14,43 e 43,8 ± 7,59 anos, respectivamente, possuíam rebordo alveolar atrófico (RAA) bilateral e necessitavam de tratamento ortodôntico com indicação de distalização dentária para criar um sítio ósseo para futura reabilitação com implante em ambos os hemiarcos. Estes pacientes são provenientes do projeto de extensão Ortodontia corretiva-estudo e tratamento, do Departamento de Odontologia da UEM e iniciaram tratamento em maio de 2021 após terem acordado e assinado o Termo de Consentimento Livre e Esclarecido (Anexo B) e ainda encontram-se em tratamento.

Os critérios de inclusão foram: pacientes com área de extração de primeiros ou segundos pré-molares direito e esquerdo há pelo menos um ano, pacientes com necessidade de reabilitação com implante e prótese sobre implante na região edêntula e pacientes sem tratamento ortodôntico prévio, com boa higiene bucal e condição periodontal. Os critérios de exclusão foram: paciente com uso contínuo de medicamentos que alteram a remodelação óssea, paciente que realizou enxerto na região edêntula ou adjacente, paciente com anomalias craniofaciais e/ou dentárias, paciente tabagista e pacientes menores de idade.

5.2 Intervenções

Terapêutica ortodôntica

A terapêutica ortodôntica foi realizada por um único operador especialista em Ortodontia.Foi realizado a colagem de braquetes autoligados e tubos simples prescrição Roth 0,022” (Morelli®, SP, Brasil), iniciando-se pelo alinhamento e nivelamento com a sequência de fios 0,014”, 0,016” e 0,16 x 0,22” Níquel-Titânio (NiTi), seguido dos fios 0,018", 0,020", 0,017 x 0,025” e 0,019 x 0,025” de aço inoxidável (Morelli®, SP, Brasil). Em alguns participantes foi realizado levantes oclusais na lingual de incisivos superiores e na oclusal de primeiros molares superiores para alívio da oclusão e menor interferência. Após a instalação do fio 0,019 x 0,025” de aço, foi aguardado 30 dias e então deu-se início ao movimento de

distalização bilateral dos segundos, e/ou primeiros pré-molares inferiores, utilizando-se uma mola aberta NiTi Flexy Orthometric (Marília, SP, Brazil) ativada em 5mm a mais que o espaço interbraquetes. Desta forma, uma força aproximadamente150g(HAWKINS et al., 2022) foi obtida e conferida por um tensiômetro (Dentaurum, Alemanha). Sob o controle do fio retangular, o movimento esperado ocorreria como inclinação distal controlada. Os dentes anteriores foram ancorados por meio de um fio de amarrilho Cromo-Níquel (CrNi) 0.10 x 0,25mm inox (Morelli, SP, Brazil) trançado e ligado até um mini-implante (MI) instalado em ambos os lados, sobre o rebordo atrófico, como descrito a seguir (Figura 1).

Osteoperfuração e instalação de mini-implantes

Inicialmente foi explicado ao paciente como seria o procedimento. Foi realizado o protocolo clínico com a administração bochecho de um minuto de duração com Clorexidina 0,12%. Na região a ser instalado o MI de 6 x 1,5mm Ø e 1mm de transmucoso (Morelli®, SP, Brasil), nos lados direito e esquerdo, foi realizada anestesia local com meio tubete de Mepivacaína 2% cada. Uma das hemiarcadas inferiores foi selecionada por meio de sorteio (envelope com papéis dobrados escrito lado direito e esquerdo) e recebeu seis OP anteriormente à instalação do MI(BABANOURI; AJAMI; SALEHI, 2020; ARREDONDO et al., 2022).Foram realizadas as marcações de onde seriam feitas as OPs com o auxílio de uma sonda milimetrada (HuFried® – Carolina do Norte) e a introdução da ponta lança Morelli®na gengiva até gerar uma leve perfuração (Figura 2). Cada OP foi feita com a introdução do próprio MI em profundidade aproximada de 6 mm em tecido ósseo e 1mm em gengiva inserida e/ou mucosa alveolar, a depender da localidade. Portanto, o MI foi inserido de modo a esconder todo comprimento da rosca, gerando uma leve isquemia tecidual local(ABDELHAMEED; REFAI, 2018; OZKAN; ARICI, 2021). As perfurações seguiram a orientação conforme as Figuras 1 e 2. Depois de todas as perfurações serem feitas, os mesmos MIsforam utilizados para ancoragem, sendo instaladossobre a região de rebordo atrófico a uma distância mínima de 7mm do dente a ser distalizado. A movimentação dentária foi iniciada imediatamente após o procedimento de osteoperfuração, para aproveitar o RAP induzido pela agressão óssea,(FROST, 1983)e durou 90 dias o período de distalização.

Figura 1 - Ilustração dos locais padronizados para a realização das OP.

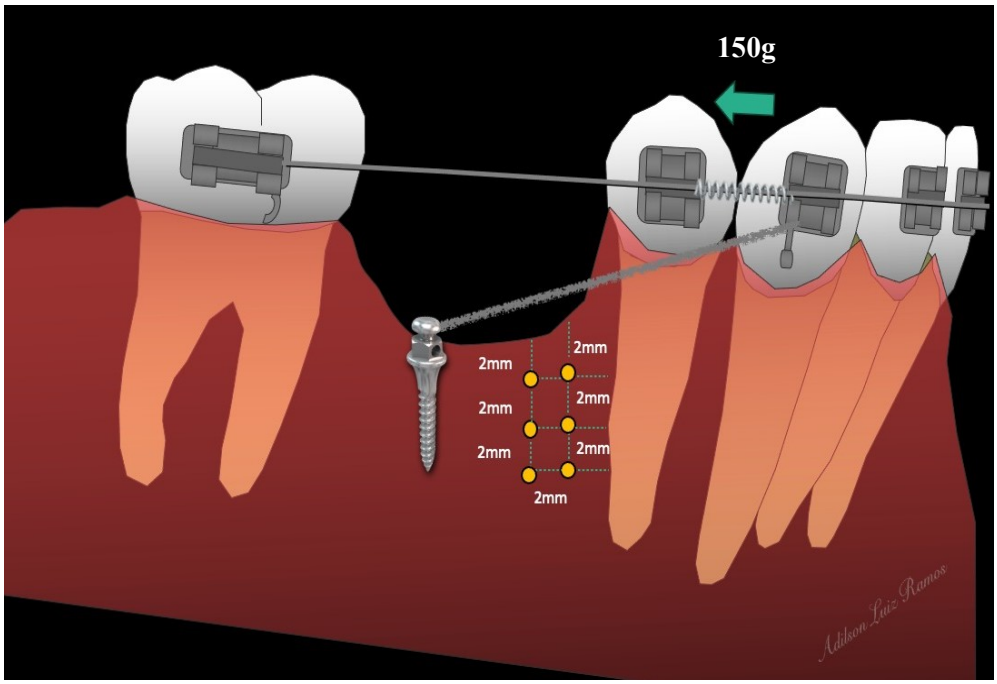

Fonte: Ramos (2023)

Figura 2 - Fotografias intrabucais das intervenções realizadas no estudo: a) marcações com sonda milimetrada, b) OPs realizadas e MI instalado no lado experimental e c) mola de secção aberta (NiTi) para a distalizaçãodo segundo pré-molar, e ancoragem com fio de amarrilho entre o MI e o primeiro pré-molar.

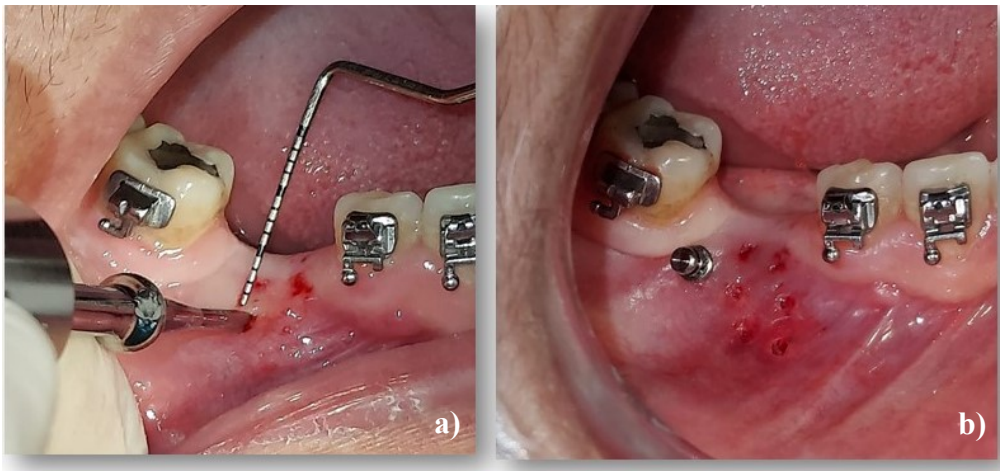

Fonte: Fotografado pela autora (2023)

5.3 Aquisição tomográfica

As imagens de tomografia computadorizada de feixe cônico (TCFC) foram realizadas na UEM, pelo Departamento de Odontologia/Clínica de Radiologia Odontológica e Imaginologia, por um mesmo profissional especialista em Radiologia Odontológica e Imaginologia. Foram realizadas uma TCFC de um a cinco dias antes (T0) do início damovimentação ortodôntica dos pré-molares e uma 90 dias após (T1). A captação foi realizada com os pacientes sentados, sem o apoio do queixo e da cabeça e com uso de afastador labial – para evitar a sobreposição do tecido mole. O paciente foi instruído a adotar a posição natural da cabeça, com a língua e o lábio na posição de repouso e a mandíbula na posição de oclusão cêntrica. As imagens foram obtidas pelo equipamento i-CAT Next Generation® (Imaging Sciences International, Hatfield, PA, U.S.A.) com uma escala de cinza de 14 bits e ponto focal de 0.5 mm. Os volumes foram reconstruídos com 0.25 mm de voxel isométrico, com FOV (*Field of View*) de 17 X 23 cm (abrangendo desde a região frontal, dois centímetros acima da glabela, até um pouco abaixo do osso hióide, dois centímetros abaixo da mandíbula), tensão de tubo de 120 kVp, corrente do tubo de 3-8 mA e a quantidade de radiação com no máximo duas pré-visualizações (avaliada por meio da função DAP - Dose Área Product do próprio aparelho) 891.4 (mGy*cm²).

5.4 Desfechos (primário e secundários)

O desfecho primário foi a quantidade de distalização de pré-molares movimentados em rebordo atrófico com e sem osteoperfuração. Esta foi avaliada em milímetros sobre o corte tomográfico sagital pré (T0) e pós (T1) movimentação dentária, no modo Reconstrução Multiplanar 3D(RAMOS et al., 2020).Foi mensurada a distância entre as junções cemento-esmalte (JCE) do pré-molar distalizado até aquela do seu dente adjacente ancorado. A

distância entre as superfícies proximais (porção mais lateral do pré-molar ancorado e distalizado, próximo à crista marginal) também foi medida, para que se pudesse avaliar o componente de angulação durante a movimentação (Figura 3).

Figura 3 - Tela do programa Horos® em corte sagital utilizando a ferramenta de medida linear para mensuração da distância entre o dente ancorado e o pré-molar distalizado, tanto ao nível da junção cemento-esmalte (cor laranja), quanto ao nível das proximais (cor verde)

Fonte: Imagem capturada pela autora (2023)

Para o desfecho secundário foram mensurados o comprimento das distâncias entre a junção cemento-esmalte (JCE) até a crista óssea alveolar (COA) em milímetros, no meio das faces M, D, V e L dos pré-molares distalizados pré (T0) e pós (T1) intervenção (DOS SANTOS et al., 2021). A análise foi realizada por meio de TCFC utilizando o modo de visualização 3D – MPR (Reconstrução multiplanar) para padronização da imagem tomográfica nos três planos ortogonais: coronal, sagital e axial (Figura 2). As medidas de deiscência óssea das faces vestibular e lingual foram obtidas no corte coronal e das faces mesial e distal a partir do corte sagital. As mensurações foram realizadas pelo mesmo operador do estudo de Dos Santos et al., 2021 previamente calibrado.

As imagens foram ordenadas e importadas em formato DICOMpara o *software* Horos 3.3.2 software (Nimble Co LLC Purview, Annapolis, Md, USA). O instrumento *Window Level - Window Width* (WL/WW) que permite variar a escala dos cinzas referente a escala Hounsfield de densidade dos tecidos foi padronizado em WL: 600.000 e WW: 3200.000, que se refere à intensidade e contraste do cinza, respectivamente.

A padronização das imagens aconteceu da seguinte maneira: no plano axial, o ponto de cruzamento das linhas de orientação de cor azul e laranja foi disposto de maneira mais central no lúmen do canal do pré-molar a ser avaliado. Enquanto a linha de orientação azul cortou o dente no sentido vestíbulo-lingual, pôde então a imagem em corte sagital, a outra, de cor laranja seguiu pelo ponto médio entre as faces mesial e distal dos dentes seguintes, e ou rebordo atrófico e estabilizou a imagem em corte coronal (figura 2). Simultaneamente, no plano sagital o cursor foi posicionado no final do primeiro terço da raiz do dente avaliado, e a linha de orientação azul seguiu o longo eixo do dente, passando pelo lúmen do canal e indo da cúspide vestibular ao ápice. Dessa forma, foi possível medir a deiscência óssea alveolar mesial e distal do pré-molar, ao marcar o ponto da junção cemento-esmalte até a crista óssea alveolar com a ferramenta de medida linear e obter o valor numérico da distância em milímetros. Da mesma maneira, foi mensurado no plano coronal a deiscência vestibular e lingual, após a padronização da imagem com as linhas de orientação tendo o ponto de cruzamento no final do primeiro terço radicular, uma linha de orientação, de cor roxa, cortando o dente no sentido vestíbulo-lingual e a outra, de cor laranja seguindo o lúmen do canal, da cúspide ao ápice, seguindo o método utilizado por Dos Santos et al., 2021 (Figura 4).

Figura 4 - Tela do programa Horos® em modo 3D – MPR utilizado na padronização das imagens para mensurações das distâncias da JCE à COA. a) corte sagital no qual foram feitas mensurações nas faces M e D; b) corte axial usado para a padronização das imagens; c) corte sagital das medidas das faces V e L

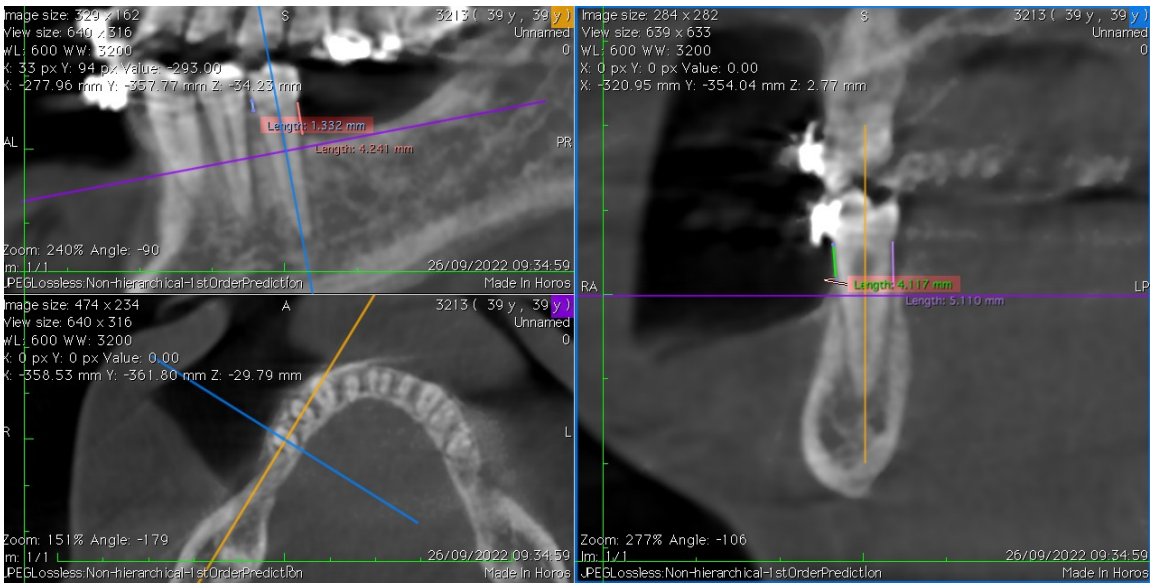

Fonte: Imagem capturada pela autora (2023)

Os pacientes foram orientados a quantificar o nível de dor após a instalação bilateral de MIs e intervenção de OPs realizadas em RAA do lado sorteado. O grau de dor foi avaliado a partir da Escala Visual Analógica (EVA), a qual é quantificada em valores de zero a 10, sendo zero, ausência de sintomatologia dolorosa e 10 o mais alto nível de dor suportado pelo paciente (Figura 5).Cada participante classificou o nível de dor do RAA, direito e esquerdo, em quatro momentos distintos: 1h após o procedimento (T1), 8h (T2), 24h (T3) e sete dias após (T4).

Figura 5 - Escala Visual Analógica

Fonte: Página do Google (2023)

5.5 Cálculo amostral

O cálculo amostral foi baseado no estudo de Mezomo et. al. 2010, no qual os autores reportaram uma movimentação dentária de caninos superiores com o uso de braquetes autoligáveis de 0,9 mm/mês. Para o presente estudo um aumento de 0,45 mm/mês e desvio

padrão (DP) de 0,5mm foi considerado clinicamente significativo. O cálculo amostral considerou um poder de teste de 0,8, alfa de 0,05 para um teste bilateral com desenho do tipo boca dividida foram requeridos 19 pacientes. Antecipando um possível *drop out* de 10%, foram incluídos 22 pacientes no estudo.

5.6 Randomização

A randomização foi realizada de 1:1. Em um envelope foram colocados 15 pequenos papéis dobrados, tendo oito deles escrito "lado direito" e os outros oito "lado esquerdo". Inicialmente à explicação do procedimento para o paciente, o papel era sorteado por uma pessoa não envolvida no estudo, e de forma aleatória, o lado sortido era alocado para receber as seis OPs.

O estudo contou então com dois grupos: grupo MRAOP (movimentação dentária em rebordo atrófico com osteoperfuração e grupo MRA (movimentação dentária em rebordo atrófico sem osteoperfuração).

5.7 Cegamento

O cegamento do operador e pacientes não foi possível. O examinador responsável pelas mensurações nas TCFC estava cego para o lado de alocação da intervenção, bem como para quais imagens estavam sendo analisadas.

As imagens foram importadas em formato DICOM para um HD externo, obedecendo uma relação de ordem numérica descrita em arquivo Word de posse do especialista em Radiologia Odontológica e Imaginologia, não permitindo a visualização do nome do participante analisado, bem como, o tempo de aquisição do exame. Após a análise dos dados, os valores foram atribuídos aos exames pré e pós dos participantes.

6. Análise estatística

Os dados obtidospor meio das mensurações realizadas nas imagens deTCFC iniciais e finais, e grau de dor pós intervenção foram analisados e transcritas em uma planilha no Microsoft Office Excel 2010. Foi realizada uma leitura descritiva dos dados. A normalidade dos dados foi avaliada pelo teste de Shapiro-Wilk. O *software* utilizado para os tratamentos estatísticos foi o Bioestat 5.0 (Instituto Mamirauá, AM, Brasil).

Dez por cento da amostra foi selecionada de forma randomizada e mensuradas em dois momentos:T0 e T1, a segunda análise após 30 dias da primeira. A reprodutibilidade do método foi averiguada pelo teste de Correlação Interclasses (ICC) e o erro sistemático pelo teste t pareado. As diferenças foram comparadas ao nível de 5% de significância.

Após observado normalidade dos dados, para a avaliação da distalização dos pré-molares em RAA com e sem OP foi aplicado o teste t Student. O teste de Wilcoxon foi utilizado para as medidas da JCE à COA, após verificado distribuição não normal dos dados. Para a classificação da dor foramexecutadas as frequências absoluta e relativae o teste de McNemar. Todos a 95% de confiança.

7. RESULTADOS

A fase de triageme recrutamento para o presente estudo foi realizado de maio de 2021 a março de 2022. Após a aplicação dos critérios de elegibilidade, a amostra ficou composta de 15 pacientes (Figura 6), sendo 10 mulheres e cinco homens com médias de idade de 46,5 ± 14,43 e 43,8 ± 7,59 anos, respectivamente.

Figura 6 - Fluxograma de participantes da amostra.

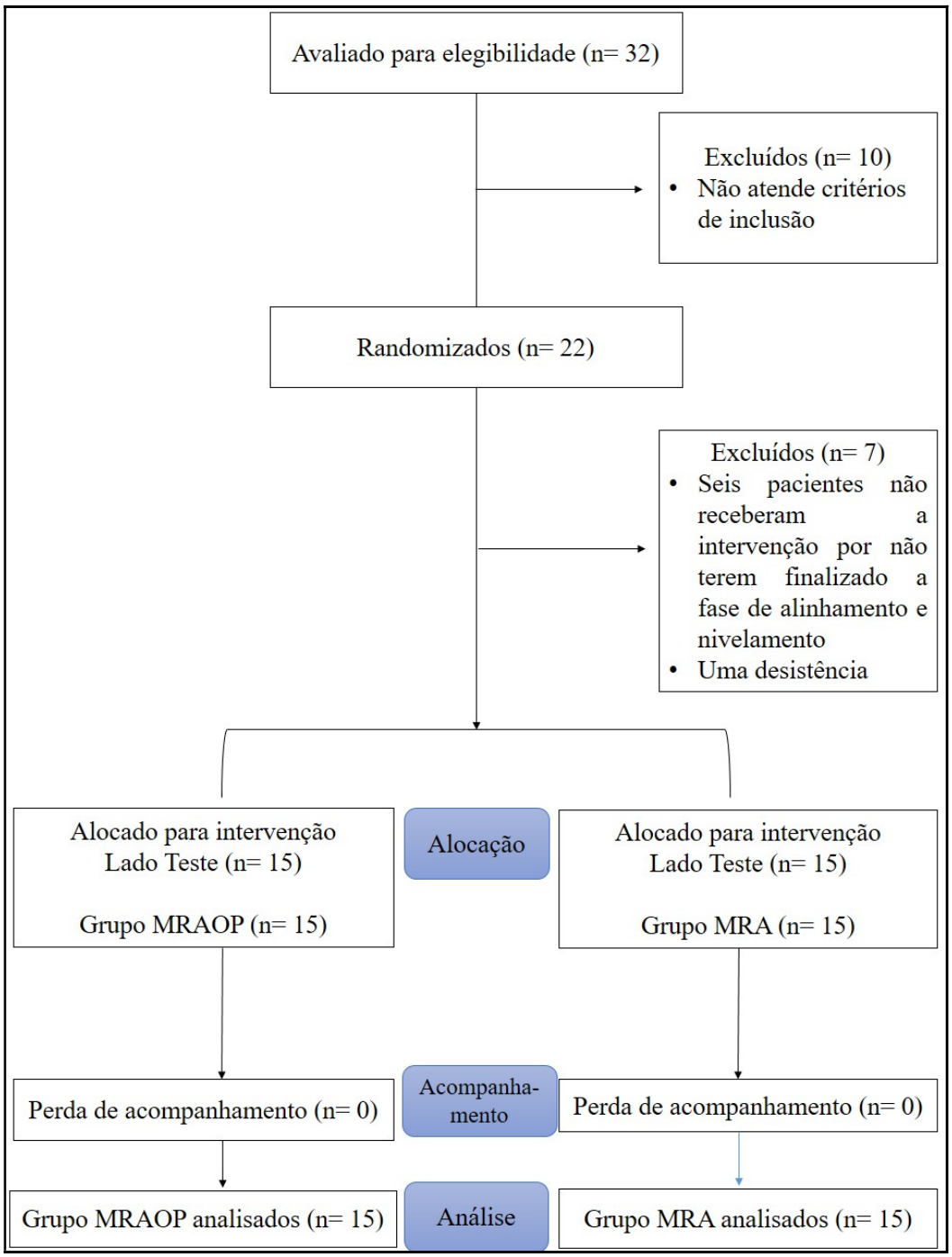

Fonte: Elaborado pela autora (2023)

A análise da distalização dos pré-molares em RAA mostrou uma taxa de movimentação por mês média de 0.46 a 0.40 mm, respectivamente, maior para o grupo MRA em comparação ao MRAOP, contudo sem diferença estatisticamente significativa (Tabela 1).

Tabela 1 – Teste t Student para o valor de movimentação dentária absoluta e a taxa de movimentação mensal para os grupos MRAOP e MRA.

	Grupo MRAOP	Grupo MRA	Grupo MRAOP	Grupo MRA	P valor
	Mov/Absoluta	Mov/Absoluta	Taxa/Mov	Taxa/Mov	
JCE - JCE					
Mínima – Máxima	0.01 – 2.94	0.27 – 2.61	0.03 – 0.98	0.09 – 0.87	
Média ± DP	1.04 ± 1.06	1.34 ± 0.73	0.40 ± 0.35	0.46 ± 0.24	0.42
Erro Padrão	0.30	0.21	0.10	0.07	
Mediana (Q1 – Q3)	0.72 (0.22–1.51)	1.05 (0.93–1.93)	0.28 (0.10-071)	0.36 (0.31-0.64)	
CMD - CMM					
Mínima – Máxima	0.15 – 2.99	0.0 2 – 2.51	0.05 – 0.99	0.07 – 0.83	
Média ± DP	1.08 ± 0.94	1.35 ± 0.77	0.36 ± 0.32	0.45 ± 0.25	0.32
Erro Padrão	0.27	0.23	0.09	0.07	
Mediana (Q1 – Q3)	0.76 (0.44–1.63)	1.45 (0.84–1.78)	0.23 (0.15-0.54)	0.49 (0.25-0.59)	

*Resultado significativo para p-valor menor que 0,05

Do total de 240 medidas de deiscência óssea correspondentes aos pré-molares distalizados, nas faces, mesial (n = 60), distal (n = 60), vestibular (n = 60) e lingual (n = 60), nove distâncias não puderam ser obtidas devido à impossibilidade de visualização precisa da JCE ou da COA por meio de artefatos radiológicos. Foram descartados uma medida do grupo MRAOP pré, duas medidas do grupo MRAOP pós, duas no grupo MRA pós e um dente do grupo controle pós que não foi possível mensurar a deiscência de nenhuma das faces.

Considerando que a deiscência foi considerada quando havia um valor maior que 2 mm entre a distância da JCE à COA(DOS SANTOS et al., 2021), observou-se que, nos valores médios, todos os dentes movimentados já apresentavam deiscência antes e evoluíram para um pequeno aumento após a movimentação ortodôntica (p>0.05) (Tabela 2). Estes valores foram maiores para as faces vestibular e lingual em comparação às mesiais e distais.

Tabela 2 – Teste de Wilcoxon para deiscências ósseas medidas nas faces mesial, distal, vestibular e lingual antes e após distalização dos pré-molares

	Grupo MRAOP T1 (n = 15)	Grupo MRAOP T2 (n = 15)	Grupo MRA T1 (n = 15)	Grupo MRA T2 (n = 15)
Mesial				
Mínima – Máxima	1.31 - 3.90	1.51 – 3.29	1.11 – 4.19	1.21 – 5.39
Média ± DP	2.24 ± 0.81	2.44 ± 0.58	2.17 ± 0.91	2.77 ± 1.14
Erro Padrão	0.20	1.50	2.44	0.30
Mediana (1-3 Quartis)	2.18 (1.58-2.75)	2.27(1.96-2.92)	1.92(1.9-2.36)	2.55(2.12-3.31)
Distal				
Mínima – Máxima	1.21 – 4.79	1.20 – 5.10	1.63 – 4.24	1.66 – 4.44

Média ± DP	2.62 ± 0.95	2.71 ± 0.93	2.93 ± 0.78	3.18 ± 0.91
Erro Padrão	0.24	0.24	0.21	0.24
Mediana (1- 3 Quartis)	2.60 (2.06-3.11)	2.66(2.37-2.89)	3.11(2.44-3.39)	2.99(2.45-4.05)
Vestibular				
Mínima – Máxima	1.58 – 7.33	1.00 – 9.99	1.00 – 7.35	1.00 – 9.20
Média ± DP	3.59 ± 1.81	3.14 ± 2.37	4.23 ±2.06	3.62 ± 2.72
Erro Padrão	0.50	0.65	0.59	0.78
Mediana (1- 3 Quartis)	3.26(2.04-4.33)	2.87(1.41-3.44)	4.13(3.07-5.38)	2.93(1.79-4.26)
Lingual				
Mínima – Máxima	1.15 – 5.60	1.25 – 5.74	1.81 – 6.00	1.01 – 6.04
Média ± DP	3.21 ± 1.42	3.26 ± 1.15	3.16 ± 1.34	3.49 ± 1.30
Erro Padrão	0.36	0.29	0.36	0.34
Mediana (1- 3 Quartis)	3.17(1.83-4.25)	3.13(2.65-3.71)	2.73(2.07-3.91)	3.40(3.00-4.43)

* Significativo para comparação intragrupo p valor <.0.05

[a] Significativo para comparação intergrupo p valor <.0.05

A avaliação da percepção de dor pós não indicou diferença estatisticamente significante para os grupos MRAOP e MRA nos tempos de uma hora (T1), oito horas (T2), 24h (T3) e sete dias (T3) como visto na Tabela 3. O nível de dor foi classificada em ambos os grupos como leve em sua maioria na primeira hora e como leve e moderada na oitava hora de avaliação, e cai para zero a partir de um dia de análise (Figura 7).

Tabela 3. Comparação da percepção de dor entre os grupos MRAOP e MRA em diferentes tempos de avaliação.

Tempo	Grupo MRAOP	GRUPO MRA	P valor
	Média DP	Média DP	
1h (T1)	3.18 ± 3.21	2.72 ± 1.79	0.64
8h (T2)	2.14 ± 1.83	2.14 ± 2.14	1.00
24h (T3)	0.85 ± 1.16	0.71 ± 0.99	0.60
7 dias (T4)	0.00 ± 0.00	0.00 ± 0.00	1.00

*Resultado significativo para p-valor menor que 0,05

Figura 7- Média de escores de dor para os grupos MRAOP e MRA nos quatro tempos

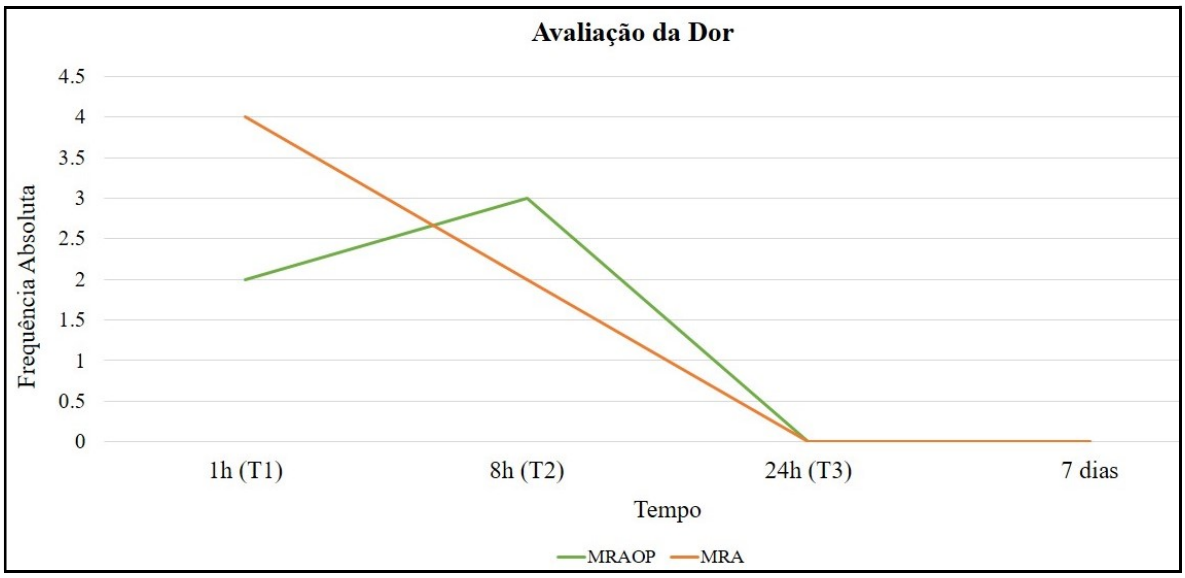

Fonte: Elaborado pela autora (2023)

Ao analisar as frequências relativa e absoluta, sete pacientes da amostra classificaram a dor como leve na região que recebeu OP, três classificaram como moderada e um paciente classificou como intensa. Já no grupo do rebordo atrófico que só recebeu a instalação de mini-implante e não teve OP, nenhum escore foi classificado como intenso, contudo, cinco pacientes categorizaram como dor leve e seis pacientes como dor moderada (Tabelas 4 e 5).

Ao analisar o nível de dor no período de 8h a classificação foi considerada majoritariamente leve para os dois grupos, no grupo que recebeu OP cinco pacientes classificaram como dor moderada e no grupo controle um paciente classificou a dor como intensa.

A partir de 24h da intervenção realizada, para ambos os grupos, 100% dos escores permaneceram em escore leve (Figuras 8 e 9).

Tabela 4- Frequência absoluta (n) e relativa (%) para valores de dor nos rebordos atróficos submetidos à OP e instalação de MI.

Grau de dor	1h (T0)		8h (T1)		24h (T2)		7 dias (T3)	
Grupo MRAOP	n	(%)	n	(%)	n	(%)	n	(%)
Leve (0 – 3)	7	(64%)	9	(64%)	14	(100%)	14	(100%)
Moderado (4 – 7)	3	(27%)	5	(36%)	0	(0%)	0	(0%)
Intensa (8 – 10)	1	(9%)	0	(0%)	0	(0%)	0	(0%)
Total	11	(100%)	14	(100%)	14	(100%)	14	(100%)

Figura 8 - Representação da classificação de dor dos participantes do grupo MRAOP

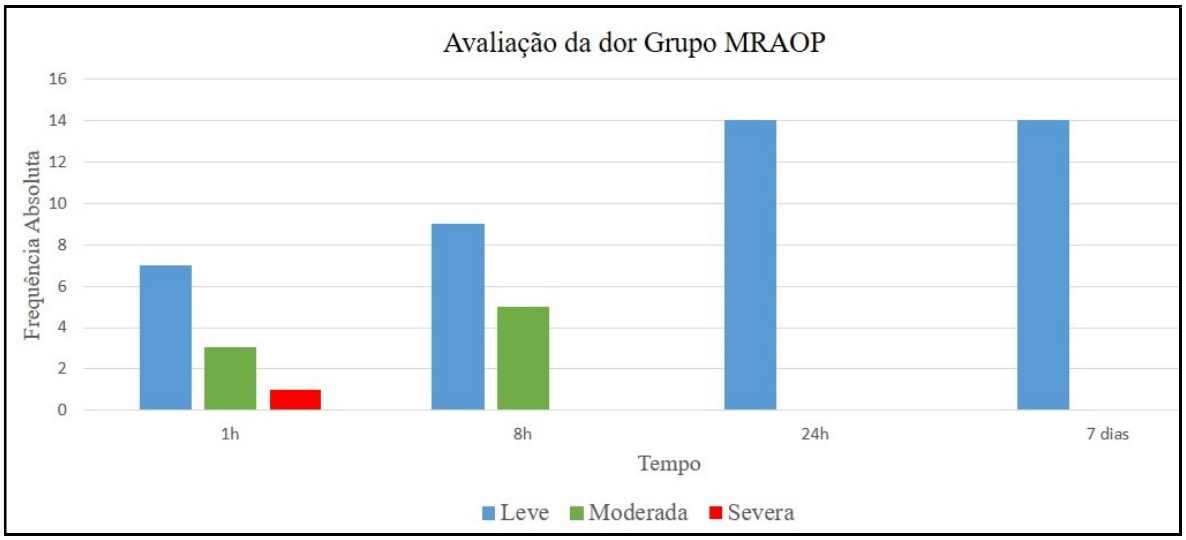

Fonte: Elaborado pela autora (2023)

Tabela 5 - Frequência absoluta (n) e relativa (%) para valores de dor nos rebordos atróficos não submetidos à OP, mas submetidos à instalação de MI.

Grau de dor	1h (T0)		8h (T1)		24h (T2)		7 dias (T3)	
Grupo MRA	n	(%)	n	(%)	n	(%)	n	(%)
Leve (0 – 3)	5	(64%)	12	(64%)	14	(100%)	14	(100%)
Moderado (4 – 7)	6	(27%)	1	(36%)	0	(0%)	0	(0%)
Intensa (8 – 10)	0	(9%)	1	(0%)	0	(0%)	0	(0%)
Total	11	(100%)	14	(100%)	14	(100%)	14	(100%)

Figura 9 - Representação da classificação de dor dos participantes do grupo MRA

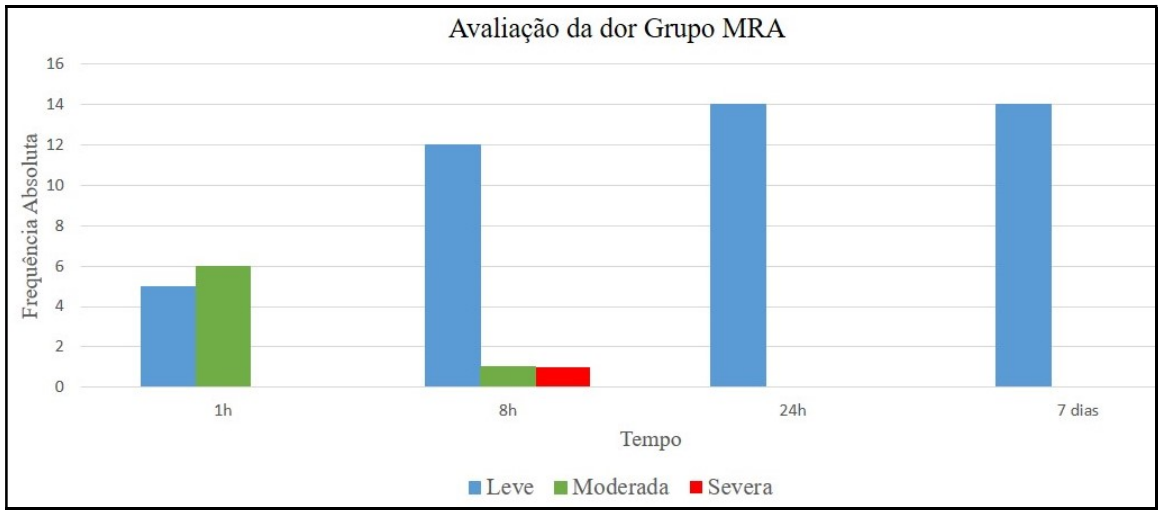

Fonte: Elaborado pela autora (2023)

Prejuízos

Nenhum efeito adverso foi observado durante o ensaio clínico.

8. DISCUSSÃO

A ortodontia compreende um tratamento odontológico muito procurado e recentemente tem recebido a adesão de muitos pacientes adultos, seja para correções estéticas ou funcionais. A duração média de um tratamento ortodôntico ainda configura uma etapa prolongada de espera para a obtençãodo resultado ideal. Estudos indicam que a duração é um dos principais motivos pelos quais os pacientes abandonam o tratamento antes de concluí-lo(ALIKHANI et al., 2013; MOTA-RODRÍGUEZ; OLMEDO-HERNÁNDEZ; ARGUETA-FIGUEROA, 2019).

Procedimentos minimamente invasivos cirúrgicos tem estado intimamente envolvidos para tornar a ortodontia um tratamento mais rápido, buscando acelerar o movimento dentário(MOTA-RODRÍGUEZ; OLMEDO-HERNÁNDEZ; ARGUETA-FIGUEROA, 2019). A osteoperfuração é uma alternativa que tem sido muito estudada, no qual são realizadas pequenas perfurações com o uso de MI ou propel, ao longo dos ossos distal e vestibular do dente a ser deslocado (CHAN et al., 2018; DOS SANTOS et al., 2020). O objetivo é alcançar o FAR, o qual refere-se a um estado localizado de osteopenia como parte do processo de cicatrização, que pode acelerar de duas até 10 vezes mais a cicatrização de tecidos duros e moles (FROST, 1983).

O presente avaliou o efeito da OP em pré-molares distalizados em rebordo atrófico. No período de avaliação de 90 dias não foi observada diferença na taxa de movimentação dentária ao comparar os grupos MRAOP e MRA. Estes resultados diferem dos apresentados por Abdelhameed e Refai (2018).Os autoresconduziram um estudo com 30 participantes classe II de Angle com protrusão maxilar, idade entre 15 e 25 anos e necessidade de extração de primeiros pré-molares superiores para retração de caninos. Em seu estudo,observaram um efeito positivo na taxa de retração dentária, contudo, seu experimento contou a realização da intervenção de OP em quatro momentos distintos no decorrer do acompanhamento da movimentação ortodôntica. Attri e colaboradores, (2018) reportaram que a frequência da realização de OP é sim uma condição importante para um resultado de aceleração efetiva na retração em massa de dentes anteriores. Após observarem que estudos em animais mostraram que o aumento nos níveis de marcadores pró-inflamatórios permanece até um período de duas a quatro semanas(TEIXEIRA et al., 2010; PETERSON et al., 2018), os autores repetiram as

OP a cada 28 dias com a finalidade de manter o efeito de FAR. Essa frequência do experimento permitiu um resultado positivo para a aceleração do deslocamento dentário.

Babanouri e colaboradores(2020)reportaram que a quantidade de OP executadaé um fator determinante na aceleração do movimento dentário. Em seu estudo, do tipo boca dividida, contaram com 28 participantes que foram alocados em dois grupos para a retração anterior, no qual todos receberam OP em uma hemiarcada enquanto a outra era tida como lado controle. Um grupo recebeu três OP na face vestibular (V) e o outro grupo recebeu seis OP, sendo três V e três palatinas (P) antes do início da retração dos caninos. Os autores observaram resultado de aceleração significativaao aumentar para seis o número de OP em relação ao grupo controle. Emnosso estudo foram realizadas seis OP, todavia, todas foram feitas na mesma face V e o estudo foi realizado em mandíbula onde o osso é mais cortical.

Estudos conduzidos em maxila para retração de caninos, onde o osso é mais lamelar, com associação de extração inicial de dois pré-molares superiores com rebordo ainda não atrófico apontaram que a OP gera uma significativa aceleração do movimento dentário (ALIKHANI et al., 2013; ATTRI et al., 2018; HALILOGLU-OZKAN; ARICI; ARICI, 2018; KUNDI; ALAM; SHAHEED, 2020). Diferentemente do presente estudo que não encontrou diferença significativa na distalização de pré-molares sobre rebordo atrófico.

Os trabalhos deAlkebsi et al. (2018)Aboalnaga et al. (2019) e Fattori et al. (2020) não encontraram diferenças significativas entre os grupos que receberam OP em comparação ao grupo controle ao analisar a retração de caninos em maxila, corroborando com nosso estudo. De maneira similar, as respectivas pesquisas também tiveram um tempo curto de acompanhamento, de três a quatro meses. Agrawal e colaboradores (2019) sugerem que o tempo de acompanhamento curto é uma limitação que dificulta a obtenção de um resultado preciso(AGRAWAL et al., 2019).

Vários fatores podem interferir na resposta de movimentação. A atividade osteoclástica é responsável diretamente pela quantidade de taxa de movimentação dentária. As quimiocinas desempenham papel importante no recrutamento de células precursoras de osteoclastos. As citocinas conduzem a diferenciação das células indiferenciadas locais em osteoclastos maduros através da via prostaglandina E2 e RANK/RANKL. Essa conjuntura dá início ao processo de remodelação óssea, e a intensificação dessa atividade desencadeada pela injúria do periodonto traz consigo um aumento na taxa de movimentação dentária. (ALIKHANI et al., 2013; YAMAGUCHI; FUKASAWA, 2021).

Alikhani e colaboradores (2013)estudaram o efeito que as micro-osteoperfurações causavam na taxa de movimentação dentária e na expressão de marcadores inflamatórios presentes no fluido gengival, como quimiocinas e citocinas. Eles dividiram a amostra em dois grupos, que recebeu OP e grupo controle. O grupo teste que recebeu as OPs mostraram alta atividade dos marcadores inflamatórios e taxa de movimentação dentária mais expressiva, de duas a três vezes mais que a do grupo controle, sendo consideradapelos autoresum fator chave para a velocidade da movimentação ortodôntica.

Outra hipótese bastante sustentada na literatura é de que os microtraumas causados pela OP gera uma diminuição da densidade óssea local, o que também auxilia na aceleração do movimento dentário(ARREDONDO et al., 2022). O conceito decorre da evidência de que o trauma ósseo provoca osteopenia mediada por inflamação, que resulta em uma cascata de fenômenos durante o processo de cicatrização (FROST, 1983).

Paraevitar a influência de forças da mastigação desiguais decorrentes de hábitos de oclusão predominantemente em um dos lados, foram atribuídos aleatoriamente OPs para ambos os lados (direito e esquerdo) de cada participante no presente estudo.Alguns hábitos parafuncionais geram efeitos extremamente negativos para a oclusão dentária. O bruxismo e a parafunção foram classificados como critérios de exclusão nos estudos de Hawkins e colaboradores (2022), bem como no de Chan et al. (2018), que estudaram o efeito da piezoincisão e micro-osteoperfuração, respectivamente.

O tipo de movimento dentário também influencia a taxa de movimentação. A perda de inserção óssea causada por doença periodontal prévia e controlada altera o centro de resistência dentário.A pesquisa de Alikhani et al. (2013) que verificou o efeito da micro-osteoperfuração na retração de caninos apresentou queo movimento dentário não aconteceu totalmente de corpo em ambos os grupos. A borda incisal moveu-se ligeiramente mais que a parte cervical da coroa, elucidando a inclinação do dente, assim como observado em nosso estudo (Tabelas 1 e 2).

Em nosso estudo a mecânica de distalização dos pré-molaresocorreu no fio 0,19x0,25” de aço inoxidável instalado e passivo, com o intuito de minimizar os efeitos colaterais. O atrito ocorre invariavelmente, bem como a presença de inclinações dentárias, como observado no estudo de Ramos e colaboradores (2020). Adicionalmente foram utilizados braquetes autoligados, embora isto não tenha nenhum tipo de vantagem em relação ao tempo de tratamento (MITTAL et al., 2020).

No presente estudo, para o período de três meses de observação, houve um aumento na perda óssea vertical nas faces mesial, distal e lingual, sem valor significativo para ambos os grupos. Ramos et al.(2020)identificaramum aumento de deiscência óssea em pré-molares movimentados sobre rebordo atrófico. Isto pode ser explicado devido ao maior tempo de acompanhamento e conclusão do movimento no tempo aproximado de 10 meses. Estes autores observaram um aumento mais expressivo da prevalência da deiscência, com significância na face vestibular, possivelmente devido a leve inclinação vestibular e rotação coronária. Mas a variável OP não estava presente. Considerando que o nosso estudo avaliou o efeito da OP em apenas três meses, com maior tempo de acompanhamento, a presente amostra pode apresentar resultados similares.

Evangelista et al.(2010)constataram que a deiscência ocorria em 51,09% dos dentes de indivíduos com má-oclusão classe I ($p<0.05$) e em 35% em más-oclusões classe II de Angle que não receberam tratamento ortodôntico. Ressaltara que a ocorrência de deiscência durante o tratamento ortodôntico depende de vários fatores, como a direção do movimento, a frequência e magnitude das forças ortodônticas, o volume e a integridade anatômica dos tecidos periodontais de suporte, não sendo apenas atrelada à movimentação dentária em rebordo atrófico, mas que já estão presentes antes do tratamento(EVANGELISTA et al., 2010).

Embora a etiologia da deiscência não esteja estabelecida, sabe-se que espessura do osso alveolar é um fator influente (GUERRA et al., 2018; RAMOS et al., 2020). Guerra e colaboradores (2018) sugerem que em casos que exijam significativo deslocamento da posição angular e linear dos dentes de dentro do alvéolo, o periodonto pode ser afetado, principalmente em casos de biotipo ósseo delgado. No presente estudo os pré-molares foram distalizados sobre o próprio rebordo alveolar atrófico, todavia, o movimento realizado ainda não foi completo, é necessário um tempo maior de acompanhamento para analisar esses efeitos.

No presente estudo a maioria dos pacientes já apresentavam deiscências (distância JCE – COA > 2mm). Em um estudo onde Dos Santos et al. (2021) avaliaram pacientes submetidos a cirurgia ortognática, evidenciou um aumento médio de 0.5mm de perda óssea, indicando que o fator higienização e trauma cirúrgico, também compreendem fatores de risco para o aumento da prevalência da deiscência. Mas considerando-se que a OP é um microtrauma, e os pacientes foram devidamente instruídos quanto a higienização, estes fatores não interferiram na presente amostra de forma significativa.

A dor e o desconforto causados pela OP não diferiram nos grupos MRAOP e MRA. A intensidade da dor experimentada pelos pacientes deste estudo variou de dor leve a moderada que desapareceu rapidamente após 24 horas. Contudo, os escores médios de dor obtidos no nosso estudo foram superiores aos relatados por Alikhani et al. (2013). De acordo com os autores, os participantes de seu estudo não relataram dor ou desconforto significativo durante ou após o procedimento, ou quaisquer outras complicações, assim como pontuado no estudo de Golshah et al. (2021). Os pacientes relataram desconforto local na região onde foi realizada a OP, todavia, descreveram como suportável, não sendo necessária a associação de nenhuma medicação(GOLSHAH; GORJI; NIKKERDAR, 2021).

O estudo de Bansal et al. (2019) destacou que os maiores valores de dor observados no grupo experimental em comparação ao grupo controle foram estatisticamente significativos em 12 e 24 horas, e retornaram aos valores basais ao final do sétimo dia, diferente de nosso estudo, no qual não houve diferença estatística em nenhum dos quatro tempos avaliados. Ao analisar um questionário aplicado no estudo do autor, o grau de satisfação e percepção de facilidade do procedimento foi considerado alto pelos pacientes, e estes apontaram estar dispostos a repetir o procedimento se necessário.

O estudo de Alkebsi et al. (2018) reportou que o nível de dor foi maior no lado com OP em oposição ao lado controle nos tempos de 1, 12 e 24 horas depois. Mas após 24 horas os níveis de dor foram semelhantes nos grupos. O maior escore de dor foi 12 horas após as intervenções. No entanto, o resultado não foi estatisticamente significativo, assim como em nosso estudo. A dor e o desconforto causados pela OP não diferiram do grupo controle, e o autor sugere que esse procedimento poderia ser admitido na prática clínica de rotina sem maiores desconfortos para o paciente.

No estudo de Sivarajan e colaboradores (2019) os dados sobre a avaliação de dor foram coletados ao final do período de observação. Os participantes relataram grau de dor de moderada a severa, tendo sido apontado por 60% e 15% da amostra respectivamente. Estes resultados são contrários ao presente estudo, em que os pacientes indicaram classificação majoritariamente leve e moderada. Entretanto, a percepção geral da dor relatada no trabalho de Sivarajan e colaboradores (2019) estava sujeita a viés pois contou com a memória dos indivíduos, não tendo sido coletada imediatamente(SIVARAJAN et al., 2019).

AsOP são procedimentos considerados seguros e pouco desconfortáveis, não tendo sido relatadas queixas pelos participantes. Os resultados clínicos ainda não estabelecidos

destoam em pesquisas com metodologias e amostras semelhantes.Alguns autores reportam a existência da aceleração da movimentação dentária eredução no tempo de tratamento ortodôntico, no entanto, mais estudos devem ser realizados com pacientes que sigam o curso completo do tratamento.

8.1 Limitações

O tempo de acompanhamento de distalização de 90 dias é relativamente pouco para avaliar a quantidade de movimentação dentária, bem como, a prevalência de deiscência óssea. O estudo está sendo continuado, e será feito uma avaliação final da amostra com 10 meses de acompanhamento.

A avaliação da dor poderia ter contado com a aplicação do questionário de catastrofização(QUARTANA; CAMPBELL; EDWARDS, 2010). A mesma diminui o potencial confundidor do resultado obtido pois analisa a subjetividade da percepção de dor e influência da ansiedade que podem se tornar catastróficos. Contudo, os dois grupos foram influenciados igualmente nos resultados, uma vez que o estudo é do tipo boca dividida.

Outro potencial confundidor foi a instalação do MI ser feita logo após o procedimento de osteoperfuração no lado sorteado. É possível que a dor percebida pela instalação tenha sido maior que a intervenção propriamente dita.

Outra limitação do estudo consistiu no fato de instalar o mesmo MI utilizado para realizar as seis OP. Há de se considerar que o MI perde a ponta de corte e dificulta o processo de instalação, sendo necessário mais força para introduzi-lo.

Foram realizados levante oclusal em quatro participantes da amostra, importantes para permitir a colagem ideal dos braquetes ortodônticos e não bloquear o movimento de distalização dentária. A medida não afetou o resultado já que foram realizados levantes bilaterais.

9. CONCLUSÃO

Considerando a metodologia empregada e o tempo de acompanhamento do presente estudo, pode-se concluir que:

- Não há diferença na taxa de MRAOP em comparação a MRA em dentes movimentados sobre rebordo atrófico.

- Não houve diferença estatisticamente significante quanto ao aumento de deiscências ósseas entre os grupos MRAOP e MRA.
- Não foi encontrado diferença estatisticamente significante quanto ao grau de dor em todos os tempos de observação (1h, 8h, 24h e 7 dias) entre os grupos MRAOP e MRA.

10. REFERÊNCIAS

ABBAS, N. H.; SABET, N. E.; HASSAN, I. T. Evaluation of corticotomy-facilitated orthodontics and piezocision in rapid canine retraction. **American Journal of Orthodontics and Dentofacial Orthopedics**, v. 149, n. 4, p. 473–480, 2016.

ABDELHAMEED, A. N.; REFAI, W. M. M. Evaluation of the Effect of Combined Low Energy Laser Application and Micro-Osteoperforations versus the Effect of Application of Each Technique Separately On the Rate of Orthodontic Tooth Movement. **Open Access Macedonian Journal of Medical Sciences**, v. 6, n. 11, p. 2180–2185, 2018.

ABDELMALEK, R. G.; BISSADA, N. F. Incidence and Distribution of Alveolar Bony Dehiscence and Fenestration in Dry Human Egyptian Jaws. **Journal of Periodontology**, v. 44, n. 9, p. 586–588, 1973.

ABOALNAGA, A. A. et al. Effect of micro-osteoperforation on the rate of canine retraction: a split-mouth randomized controlled trial. **Progress in Orthodontics**, v. 20, n. 1, p. 1–9, 2019.

AGRAWAL, A. A. et al. Comparative CBCT analysis of the changes in buccal bone morphology after corticotomy and micro-osteoperforations assisted orthodontic treatment – Case series with a split mouth design. **Saudi Dental Journal**, v. 31, n. 1, p. 58–65, 2019.

AKSAKALLI, S. et al. Accelerated Tooth Movement with Orthodontic Mini-Screws. **Case Reports in Dentistry**, v. 2017, p. 1–4, 2017.

ALIKHANI, M. et al. Effect of micro-osteoperforations on the rate of tooth movement. **American Journal of Orthodontics and Dentofacial Orthopedics**, v. 144, n. 5, p. 639–648, 2013.

ALKEBSI, A. et al. Three-dimensional assessment of the effect of micro-osteoperforations on the rate of tooth movement during canine retraction in adults with Class II malocclusion: A randomized controlled clinical trial. **American Journal of Orthodontics and Dentofacial**

Orthopedics, v. 153, n. 6, p. 771–785, 2018.

ANGEL, S. L. et al. Effects of submucosally administered platelet-rich plasma on the rate of tooth movement: A single-center, split-mouth, randomized controlled trial with clinical and biochemical analysis. **Angle Orthodontist**, v. 92, n. 1, p. 73–79, 2022.

ARQUB, S. A. et al. The effect of the local administration of biological substances on the rate of orthodontic tooth movement: a systematic review of human studies. **Progress in Orthodontics**, v. 22, n. 1, 2021.

ARREDONDO, A. et al. Biological Anchorage and Canine Orthodontic Movement Rate with a New Technique for Micro-Osteoperforations. **Case Reports in Dentistry**, v. 2022, 2022.

ATTRI, S. et al. Comparison of rate of tooth movement and pain perception during accelerated tooth movement associated with conventional fixed appliances with micro-osteoperforations–a randomised controlled trial. **Journal of Orthodontics**, v. 45, n. 4, p. 225–233, 2018.

BABANOURI, N.; AJAMI, S.; SALEHI, P. Effect of mini-screw-facilitated micro-osteoperforation on the rate of orthodontic tooth movement: a single-center, split-mouth, randomized, controlled trial. **Progress in Orthodontics**, v. 21, n. 1, 2020.

BANSAL, M. et al. Effects of mini-implant facilitated micro-osteoperforations in alleviating mandibular anterior crowding: A randomized controlled clinical trial. **Journal of Orthodontic Science**, v. 8, n. 1, 2019.

CHAN, E. et al. Physical properties of root cementum: Part 26. Effects of micro-osteoperforations on orthodontic root resorption: A microcomputed tomography study. **American Journal of Orthodontics and Dentofacial Orthopedics**, v. 153, n. 2, p. 204–213, 2018.

COUSO-QUEIRUGA, E. et al. **Post-extraction dimensional changes: A systematic review and meta-analysis**. [s.l: s.n.]. v. 48

DIBART, S.; KESER, E.; NELSON, D. Piezocision™-assisted orthodontics: Past, present, and future. **Seminars in Orthodontics**, v. 21, n. 3, p. 170–175, 2015.

DOS SANTOS, C. C. O. et al. Effects of micro-osteoperforations performed with Propel system on tooth movement, pain/quality of life, anchorage loss, and root resorption: a systematic review and meta-analysis. **Progress in Orthodontics**, v. 21, n. 1, 2020.

DOS SANTOS, M. C. et al. Impact of orthognathic surgery on the prevalence of dehiscence

in Class II and Class III surgical-orthodontic patients: A cone beam computed tomographic study. **Angle Orthodontist**, v. 91, n. 5, p. 611–618, 2021.

EVANGELISTA, K. et al. Dehiscence and fenestration in patients with class i and class II division 1 malocclusion assessed with cone-beam computed tomography. **American Journal of Orthodontics and Dentofacial Orthopedics**, v. 138, n. 2, p. 133.e1-133.e7, 2010.

FATTORI, L. et al. Micro-osteoperforation effectiveness on tooth movement rate and impact on oral health related quality of life: A randomized clinical trial. **Angle Orthodontist**, v. 90, n. 5, p. 640–647, 2020.

FERNÁNDEZ-FERRER, L. et al. Corticotomies as a surgical procedure to accelerate tooth movement during orthodontic treatment: A systematic review. **Medicina Oral, Patologia Oral y Cirugia Bucal**, v. 21, n. 6, p. e703–e712, 2016.

FROST, H. M. FeatuiFe A r t i c l e s The Regional Acceleratory Phenomenon : A Review. **Henry Ford Hosp Med J**, v. 31, n. 1, p. 3–9, 1983.

GHADA NIMERI, C. H. K.; NADIA S ABOU-KHEIR AND RACHEL CORONA. Acceleration of tooth movement during orthodontic treatment-A frontier in orthodontics. **Journal of Pharmaceutical Sciences and Research**, v. 9, n. 5, p. 741–744, 2017.

GIL, A. P. S. et al. Alveolar corticotomies for accelerated orthodontics: A systematic review. **Journal of Cranio-Maxillofacial Surgery**, v. 46, n. 3, p. 438–445, 2018.

GOLSHAH, A.; GORJI, K.; NIKKERDAR, N. Effect of miniscrew insertion angle in the maxillary buccal plate on its clinical survival: a randomized clinical trial. **Progress in Orthodontics**, v. 22, n. 1, 2021.

GUERRA, E. D. et al. Correlation between Alveolar Bone Tissue Amount and Orthodontic Movement of the Maxillary Incisors: A Cone-Beam Computed Tomography Image Assessment. v. 29, n. 1, p. 71–78, 2018.

GÜNDÜZ, E. et al. Bone regeneration by bodily tooth movement: Dental computed tomography examination of a patient. **American Journal of Orthodontics and Dentofacial Orthopedics**, v. 125, n. 1, p. 100–106, 2004.

HALILOGLU-OZKAN, T.; ARICI, N.; ARICI, S. In-vivo effects of flapless osteopuncture-facilitated tooth movement in the maxilla and the mandible. **Journal of Clinical and Experimental Dentistry**, v. 10, n. 8, p. e761–e767, 2018.

HAWKINS, V. M. et al. The effect of piezocision vs no piezocision on maxillary extraction

space closure: A split-mouth, randomized controlled clinical trial. **American Journal of Orthodontics and Dentofacial Orthopedics**, v. 161, n. 1, p. 7- 19.e2, 2022.

HOOGEVEEN, E. J.; JANSMA, J.; REN, Y. Surgically facilitated orthodontic treatment: A systematic review. **American Journal of Orthodontics and Dentofacial Orthopedics**, v. 145, n. 4, p. S51–S64, 2014.

HOPEWELL, S. et al. CONSORT for reporting randomized controlled trials in journal and conference abstracts: Explanation and elaboration. **PLoS Medicine**, v. 5, n. 1, p. 0048–0056, 2008.

JAHANBAKHSHI, M. R. et al. The effect of buccal corticotomy on accelerating orthodontic tooth movement of maxillary canine. **Dental Research Journal**, v. 13, n. 4, p. 303–308, 2016.

JING, D. et al. The effectiveness of vibrational stimulus to accelerate orthodontic tooth movement: A systematic review. **BMC Oral Health**, v. 17, n. 1, p. 1–9, 2017.

KESER, E.; NAINI, F. B. Accelerated orthodontic tooth movement: surgical techniques and the regional acceleratory phenomenon. **Maxillofacial Plastic and Reconstructive Surgery**, v. 44, n. 1, p. 1–21, 2022.

KIM, S. G. et al. Comparison of the effects of horizontal and vertical micro-osteoperforations on the biological response and tooth movement in rabbits. **Korean Journal of Orthodontics**, v. 51, n. 5, p. 304–312, 2021.

KUNDI, I.; ALAM, M. K.; SHAHEED, S. Micro-osteo perforation effects as an intervention on canine retraction. **Saudi Dental Journal**, v. 32, n. 1, p. 15–20, 2020.

LEE, J. W. et al. Effect of flapless osteoperforation-assisted tooth movement on atrophic alveolar ridge: Histomorphometric and gene-enrichment analysis. **Angle Orthodontist**, v. 88, n. 1, p. 82–90, 2018.

LEE, W. Corticotomy for orthodontic tooth movement. **Journal of the Korean Association of Oral and Maxillofacial Surgeons**, v. 44, n. 6, p. 251–258, 2018.

LEETHANAKUL, C. et al. Interseptal bone reduction on the rate of maxillary canine retraction. **Angle Orthodontist**, v. 84, n. 5, p. 839–845, 2014.

LINDHE, J. Dimensional ridge alterations following tooth extraction . An experimental study in the dog. n. 1967, p. 212–218, 2005.

LONG, H. et al. Interventions for accelerating orthodontic tooth movement: A systematic review. **Angle Orthodontist**, v. 83, n. 1, p. 164–171, 2013.

MARKS, S. C.; SCHROEDER, H. E. Tooth eruption: Theories and facts. **Anatomical Record**, v. 245, n. 2, p. 374–393, 1996.

MHEISSEN, S.; KHAN, H.; SAMAWI, S. Is Piezocision effective in accelerating orthodontic tooth movement: A systematic review and meta-analysis. **PLoS ONE**, v. 15, n. 4, p. 1–17, 2020.

MISAWA, M.; LINDHE, J.; ARAÚJO, M. G. The alveolar process following single-tooth extraction: a study of maxillary incisor and premolar sites in man. **Clinical Oral Implants Research**, v. 27, n. 7, p. 884–889, 2016.

MITTAL, R. et al. Comparison of orthodontic space closure using micro-osteoperforation and passive self-ligating appliances or conventional fixed appliances: A randomized controlled trial. **Angle Orthodontist**, v. 90, n. 5, p. 634–639, 2020.

MOTA-RODRÍGUEZ, A. N.; OLMEDO-HERNÁNDEZ, O.; ARGUETA-FIGUEROA, L. A systematic analysis of evidence for surgically accelerated orthodontics. **Journal of Clinical and Experimental Dentistry**, v. 11, n. 9, p. e829–e838, 2019.

OZKAN, T. H.; ARICI, S. The effect of different micro-osteoperforation depths on the rate of orthodontic tooth movement: A single-center, single-blind, randomized clinical trial. **Korean Journal of Orthodontics**, v. 51, n. 3, p. 157–165, 2021.

PANDIS, N. et al. BJD CONSORT 2010 statement : extension checklist for reporting within person randomised trials. **British Journal of Dermatology**, p. 1–19, 2019.

PETERSON, A. G. et al. An In Vivo and Cone Beam Computed Tomography Investigation of the Accuracy in Measuring Alveolar Bone Height and Detecting Dehiscence and Fenestration Defects. **The International Journal of Oral & Maxillofacial Implants**, v. 33, n. 6, p. 1296–1304, 2018.

PRAMSTRALLER, M. et al. Ridge dimensions of the edentulous posterior maxilla: A retrospective analysis of a cohort of 127 patients using computerized tomography data. **Clinical Oral Implants Research**, v. 22, n. 1, p. 54–61, 2011.

QUARTANA, P. J.; CAMPBELL, C. M.; EDWARDS, R. R. Pain catastrophizing : a critical review. **Expert Rev Neurother**, v. 9, n. 5, p. 745–758, 2010.

RAGHAV, P.; KHERA, A. KUMAR; BHASIN, P. Effect of micro-osteoperforations on rate

of space closure by mini-implant supported maxillary anterior en-masse retraction: A randomized clinical trial. **Journal of Oral Biology and Craniofacial Research**, v. 11, n. 2, p. 185–191, 2021.

RAMOS, A. L. et al. Bone dehiscence formation during orthodontic tooth movement through atrophic alveolar ridges. **Angle Orthodontist**, v. 90, n. 3, p. 321–329, 2020.

SCHROPP, L. et al. Bone healing and soft tissue contour changes following single-tooth extraction: A clinical and radiographic 12- month prospective study. **Int J Periodontics Restorative Dent**, v. 91, n. 1, p. 2001, 2003.

SCHROPP, L. Bone healing and soft tissue contour changes following single-tooth extraction: A clinical and radiographic 12-month prospective study. **The Journal of Prosthetic Dentistry**, v. 91, n. 1, p. 92, 2004.

SIVARAJAN, S. et al. Mini-implant supported canine retraction with micro-osteoperforation: A split-mouth randomized clinical trial. **Angle Orthodontist**, v. 89, n. 2, p. 183–189, 2019.

SKIDMORE, K. J. et al. Factors influencing treatment time in orthodontic patients. **American Journal of Orthodontics and Dentofacial Orthopedics**, v. 129, n. 2, p. 230–238, 2006.

STOPPENBRINK, D. et al. Dimensional changes of the alveolar ridge contour of the premolar extraction site in adolescents. **Journal of Orofacial Orthopedics**, v. 80, n. 4, p. 205–215, 2019.

SUGIMORI, T. et al. Micro-osteoperforations accelerate orthodontic tooth movement by stimulating periodontal ligament cell cycles. **American Journal of Orthodontics and Dentofacial Orthopedics**, v. 154, n. 6, p. 788–796, 2018.

TEIXEIRA, C. C. et al. Cytokine expression and accelerated tooth movement. **Journal of Dental Research**, v. 89, n. 10, p. 1135–1141, 2010.

TSAI, C. Y. et al. Comparison of the effects of micro-osteoperforation and corticision on the rate of orthodontic tooth movement in rats. **Angle Orthodontist**, v. 86, n. 4, p. 558–564, 2016.

TSICHLAKI, A. et al. How long does treatment with fixed orthodontic appliances last? A systematic review. **American Journal of Orthodontics and Dentofacial Orthopedics**, v. 149, n. 3, p. 308–318, 2016.

YAMAGUCHI, M.; FUKASAWA, S. Is inflammation a friend or foe for orthodontic

treatment?: Inflammation in orthodontically induced inflammatory root resorption and accelerating tooth movement. **International Journal of Molecular Sciences**, v. 22, n. 5, p. 1–21, 2021.

ZOU, M.; LI, C.; ZHENG, Z. Remote corticotomy accelerates orthodontic tooth movement in a rat model. **BioMed Research International**, v. 2019, p. 1–9, 2019.

11. ANEXO A – Comitê de ética em pesquisa

UNIVERSIDADE ESTADUAL DE MARINGÁ

PARECER CONSUBSTANCIADO DO CEP

DADOS DO PROJETO DE PESQUISA

Título da Pesquisa: EFEITO DA OSTEOPERFURAÇÃO SOBRE A TRANSLAÇÃO DENTÁRIA EM REBORDO ATRÓFICO

Pesquisador: Adilson Luiz Ramos

Área Temática:

Versão: 1

CAAE: 44553321.7.0000.0104

Instituição Proponente: Universidade Estadual de Maringá

Patrocinador Principal: Financiamento Próprio

DADOS DO PARECER

Número do Parecer: 4.632.310

Apresentação do Projeto:

Trata-se de projeto de pesquisa proposto por pesquisador vinculado à Universidade Estadual de Maringá.

Objetivo da Pesquisa:

Objetivo primário: Testar a hipótese nula de que não existe diferença na taxa de movimentação de pré-molares distalizados simultaneamente sobre o rebordo atrófico inferior com osteoperfuração e sem osteoperfuração. Objetivo secundário: Testar a hipótese nula de que não há diferença na prevalência de deiscência óssea, grau de reabsorção radicular lateral externa, tamanho da faixa de gengiva queratinizada e da percepção da dor e desconforto em diferentes intervalos de tempo comparando o dente transladado com osteoperfuração e o outro não.

Avaliação dos Riscos e Benefícios:

Relata que os principais riscos do tratamento ortodôntico são a ocorrência de inflamação gengival ou a formação de lesões de cárie pela maior dificuldade de remoção da placa bacteriana em pacientes com higienização deficiente. O risco da tomografia é considerado baixo como de um exame rotineiro de diagnóstico odontológico padrão, pois é regida pelo princípio de ALARA que leva em conta que, em relação ao uso de radiação, deve-se utilizar a menor dose possível para alcançar o resultado esperado. Informa os benefícios para o paciente estão em: tratamento ortodôntico completo, com provável recuperação dimensional do osso alveolar sobre o qual o

Endereço: Av. Colombo, 5790, UEM-PPG, sala 4
Bairro: Jardim Universitário **CEP:** 87.020-900
UF: PR **Município:** MARINGA
Telefone: (44)3011-4597 **Fax:** (44)3011-4444 **E-mail:** copep@uem.br

dente for distalizado. Esse novo volume ósseo possibilita a reabilitação com implante sem a necessidade de enxerto ósseo (procedimento cirúrgico que requer cuidados e tempo de cicatrização além de ser dispendioso financeiramente). Os benefícios do tratamento ortodôntico estão em alinhar os dentes para permitir uma correta mordida, melhorando a estética do sorriso, a mastigação, fonação, deglutição e até mesmo a respiração. O paciente também possuirá o exame tomográfico no qual o operador da pesquisa poderá avaliar e diagnosticar questões de normalidade e anormalidade craniofaciais que não seriam possíveis de observar em exames imaginológicos padrão. Para a comunidade científica também possibilitará conhecer melhor os benefícios ósseos, como ganho de volume e também observar os prejuízos que possam advir de um procedimento corriqueiro na ortodontia como a distalização dentária.

Comentários e Considerações sobre a Pesquisa:

Este estudo experimental prospectivo longitudinal será do tipo boca dividida, randomizado. Os pacientes serão provenientes do curso de especialização em Ortodontia da Universidade Estadual de Maringá (UEM). Para cada paciente incluído no estudo será realizado a correção ortodôntica da má-oclusão de forma gratuita e encaminhamento posterior dos mesmos para a reabilitação com implante e prótese sobre implante. Em cada paciente será realizada a distalização dos prés-molares sobre rebordo atrófico. De forma randomizada em um lado a distalização será feita com osteoperfuração (Grupo teste) com a introdução e remoção parcial do mini-implante, e no outro sem osteoperfuração (Grupo controle). Ambas translações serão feitas a partir da ancoragem máxima de mini-implantes extrarradiculares buccal shelf. A terapêutica ortodôntica será efetuada pela colagem de braquetes autoligados prescrição Roth SLI 0,022" (Morelli®, SP, Brasil) no centro da coroa clínica, na face vestibular de todos os dentes, exceto molares. O alinhamento e nivelamento será feito a partir do fio 0,014", 0,016" e 0,16 x 0,22" NITI, seguido dos fios 0,018", 0,020" e 0,019 x 0,025" de aço inoxidável (Orthometric®, Brasil). No fio retangular a distalização será realizada por meio de elástico corrente que irá do gancho do braquete ao mini-implante. Em ambos os dentes será utilizada a mesma força para a translação dentária. Um mini-implante extrarradicular de 6 mm com 1,5 mm de diâmetro será inserido na mesial dos primeiros molares respectivos à área edêntula sob anestesia local. No lado experimental serão realizadas seis osteoperfurações sobre a região atrófica. As osteoperfurações serão feitas com o mesmo mini-implante introduzindo-o parcialmente a uma profundidade de 3 mm e removendo-o. Três perfurações serão realizadas nas corticais ósseas adjacentes à raiz do primeiro pré-molar e três na região adjacente à raiz do primeiro molar. As três serão feitas nas alturas do primeiro, segundo e terceiro terço das raízes respectivamente. Serão dadas instruções para a correta higienização do

aparelho ortodôntico e para os mini-implantes instalados. A terapia de bochecho com Digluconato de clorexidina 0,12% por sete dias também será prescrita. Serão realizadas tomografias computadorizadas de feixe cônico com fov 8 x 8 e voxel de 0.125 mm inicial (T0) com um mês antes do início da distalização dentária e final (T1) em até um mês após a finalização da distalização. Logo após as osteoperfurações e instalação do mini-implante será realizada uma radiografia periapical digital da região atrófica. A mensuração do comprimento de distalização será realizada por meio das imagens tomográficas. A mensuração do comprimento de distalização será realizada por meio das imagens tomográficas inicial e final ao período de três meses. Será feita a importação da imagem em formato DICOM para o software Osirix 3.3.2 (Annapolis, MD USA), e então a reconstrução multiplanar tridimensional (3D MPR). No corte sagital, usando a ferramenta 3D MPR a linha referencial vertical será posicionada seguindo o longo eixo do dente, passando pela cúspide vestibular do pré-molar distalizado e a linha horizontal ao meio da altura do mesmo. A mensuração será feita da cúspide vestibular do canino ou primeiro pré-molar até a cúspide vestibular do dente transladado. A medida será quantificada em milímetros. Critério de Inclusão: Pacientes com área de extração de primeiros ou segundos pré-molares direito e esquerdo há pelo menos um ano; Pacientes com necessidade de implante na região edêntula; Pacientes sem histórico de enxerto ósseo na região edêntula; Pacientes sem tratamento ortodôntico prévio e pacientes que tenham iniciado tratamento ortodôntico, mas não tenha iniciado a translação do dente a ser avaliado. Critério de Exclusão: Pacientes que fazem uso contínuo de medicamentos que alteram a remodelação óssea; Pacientes que realizaram enxerto ósseo na região edêntula; Pacientes com má oclusão que necessitem de intervenção cirúrgica; Paciente com anomalias craniofaciais ou dentárias; Paciente tabagista; Pacientes < 18 anos; Paciente com doença periodontal. Os pesquisadores asseguram assistência aos pacientes durante todo o período de tratamento.

Considerações sobre os Termos de apresentação obrigatória:

Apresenta a folha de rosto devidamente preenchida e assinada pelo responsável institucional. Apresenta autorização do coordenador técnico-científico da clínica odontológica da UEM para a realização do estudo. Descreve gastos no valor de R$ 1.765,80 sob a responsabilidade dos pesquisadores. O cronograma de execução prevê início das atividades a partir de 01/04/21. O TCLE apresenta linguagem clara contemplando todas as garantias para os participantes da pesquisa.

Conclusões ou Pendências e Lista de Inadequações:

O Comitê Permanente de Ética em Pesquisa Envolvendo Seres Humanos da Universidade Estadual

UNIVERSIDADE ESTADUAL DE MARINGÁ

Continuação do Parecer: 4.632.310

de Maringá é de parecer favorável à aprovação do protocolo de pesquisa apresentado.

Considerações Finais a critério do CEP:

Face ao exposto e considerando a normativa ética vigente, este Comitê se manifesta pela aprovação do protocolo de pesquisa em tela. Alerta-se a respeito da necessidade de apresentação de relatório final no prazo de 30 dias após o término do projeto.

Este parecer foi elaborado baseado nos documentos abaixo relacionados:

Tipo Documento	Arquivo	Postagem	Autor	Situação
Informações Básicas do Projeto	PB_INFORMAÇÕES_BÁSICAS_DO_PROJETO_1710298.pdf	15/03/2021 17:31:35		Aceito
Projeto Detalhado / Brochura Investigador	BROCHURAPROJETO.docx	15/03/2021 17:30:49	Adilson Luiz Ramos	Aceito
Declaração de Instituição e Infraestrutura	AutorizacaodaClinica.pdf	15/03/2021 17:29:23	Adilson Luiz Ramos	Aceito
TCLE / Termos de Assentimento / Justificativa de Ausência	TCLEpesquisa.docx	15/03/2021 17:27:35	Adilson Luiz Ramos	Aceito
Folha de Rosto	FolhadeRosto.pdf	15/03/2021 17:25:56	Adilson Luiz Ramos	Aceito

Situação do Parecer:

Aprovado

Necessita Apreciação da CONEP:

Não

MARINGA, 06 de Abril de 2021

Assinado por:
Ricardo Cesar Gardiolo
(Coordenador(a))

Endereço: Av. Colombo, 5790, UEM-PPG, sala 4
Bairro: Jardim Universitário **CEP:** 87.020-900
UF: PR **Município:** MARINGA
Telefone: (44)3011-4597 **Fax:** (44)3011-4444 **E-mail:** copep@uem.br

Universidade Estadual de Maringá
Centro de Ciências da Saúde
Programa de Pós-Graduação em Odontologia Integrada

Termo de Consentimento Livre e Esclarecido

Gostaríamos de convidá-lo para participar, como voluntário, da pesquisa: "**Efeito da osteoperfuração sobre a translação dentária em rebordo atrófico**" do curso de Odontologia da Universidade Estadual de Maringá (UEM) sob orientação do professor Dr. Adilson Luiz Ramos. O objetivo deste estudo é realizar o tratamento ortodôntico completo em pacientes que possuem a ausência do primeiro molar ou segundo pré-molar inferior de ambos os lados, não necessariamente homólogos.

A sua participação no presente estudo será por meio do tratamento ortodôntico. Primeiramente será realizado pelo pesquisador principal, sua documentação ortodôntica de diagnóstico e planejamento do caso: fotos extra e intrabucais, escaneamento intraoral para modelo das arcadas superior e inferior, e obtenção de uma tomografia computadorizada de feixe cônico inicial pelo Laboratório de Imagem em Pesquisa Clínica (LIPC) da UEM.

Seguiremos com a instalação do aparelho fixo e periodicamente, em intervalos de 30 a 45 dias serão realizadas manutenções ortodônticas. Após o alinhamento e nivelamento dos dentes, na fase do fio retangular, de maior controle de inclinações dentárias, serão realizados seis micro-orifícios sob anestesia local, na gengiva e osso do local coincidente à ausência dentária, de um lado da arcada inferior apenas. Aproveitando-se da analgesia o mesmo miniparafuso que foi utilizado será instalado mais posteriormente no osso mandibular (tipo *buccal shelf*), nos lados direito e esquerdo. Ele será necessário para a movimentação do pré-molar sobre a área edêntula, de maneira a distalizá-lo e posicioná-lo ao lado do molar. Você responderá um questionário de percepção de dor após o procedimento.

Com o primeiro mês de distalização será realizada outra tomografia computadorizada de feixe cônico, com a finalidade de avaliar as mudanças no osso e no dente movimentado. A partir dos dois exames, a tomografia inicial e final serão feitas as mensurações: tempo de movimentação dentária no período de um mês, prevalência de deiscência óssea alveolar, grau de reabsorção radicular lateral externa, espessura da faixa de gengiva queratinizada e percepção da dor. Após a finalização do tratamento serão instaladas contenções ortodônticas e encaminhamento do paciente para reabilitação dentária.

Os benefícios do tratamento ortodôntico estão em alinhar os dentes para permitir uma correta mordida, melhorando a estética do sorriso, a mastigação, fonação, deglutição e até mesmo

a respiração. A movimentação dentária sobre rebordo atrófico tem mais resistência de deslocamento, consequentemente maior tempo de tratamento é necessário. Com o intuito de reduzir o tempo de intervenção ortodôntica, a técnica minimamente invasiva de micro-osteoperfuração é utilizada para acelerar o processo.

A movimentação dentária permitirá a recuperação dimensional do osso alveolar sobre o qual o dente for distalizado. Esse novo volume ósseo possibilita a reabilitação com implante sem a necessidade de enxerto ósseo (procedimento cirúrgico que requer cuidados e tempo de cicatrização, além de ser dispendioso financeiramente).

O paciente também possuirá o exame tomográfico no qual o operador da pesquisa poderá avaliar e diagnosticar questões de normalidade e anormalidade craniofaciais que não seriam possíveis de observar em exames imaginológicos bidimensionais.

O risco da tomografia é considerado baixo como de um exame rotineiro de diagnóstico odontológico padrão. Os principais riscos do tratamento ortodôntico são a ocorrência de inflamação gengival ou a formação de lesões de cárie pela maior dificuldade de remoção da placa bacteriana em pacientes com higienização deficiente. Uma vez que você será acompanhado mensalmente por um profissional qualificado, qualquer alteração poderá ser diagnosticada precocemente evitando assim a ocorrência de danos ao paciente.

O processo de recuperação após o procedimento de inserção e remoção dos miniparafusos é simples e rápido, contudo com qualquer desconforto adicional, você poderá fazer uso de analgésicos previamente prescritos pelo pesquisador ou se necessário, será atendido na clínica da UEM.

As informações sobre o tratamento serão registradas no seu prontuário para controle do pesquisador, que preservará a sua identidade, ou seja, não será citado nome ou qualquer outro dado ou elemento que possa, de qualquer forma, ser identificado.

Gostaríamos de esclarecer que sua participação é totalmente **voluntária**, podendo recusar a participação no estudo, ou retirar o seu consentimento a qualquer momento, sem precisar justificar, e de, por desejar retirar- se da pesquisa, sem sofrer qualquer prejuízo à assistência que vem recebendo.

É assegurada a assistência durante toda pesquisa, bem como lhe é garantido o livre acesso a todas as informações e esclarecimentos adicionais sobre o estudo e suas consequências, enfim, tudo o que você queira saber antes, durante e depois da sua participação.

Tendo sido orientado quanto ao teor de todo o aqui mencionado e compreendido a natureza e o objetivo do já referido estudo, manifesto meu livre consentimento em participar, estando totalmente ciente de que não há nenhum valor econômico, a receber ou a pagar, por minha participação.

Em caso de reclamação ou qualquer tipo de denúncia sobre este estudo, devo ligar para o departamento de pós-graduação em odontologia no telefone: (44) 3011-9051 ou mandar e-mail para sec-pgo@uem.br.

Após ser esclarecido(a) sobre as informações acima, no caso de aceitar fazer parte do estudo, este termo deverá ser preenchido e assinado em duas vias. Uma delas é sua e a outra é do pesquisador responsável.

Eu_____ (nome do participante da pesquisa por extenso), portador do RG:_____, sexo: M( ) F( ), nascido no dia:___/___/___, domiciliado na rua/ave:_____, nº_____, complemento_____,CEP_____,bairro_____,cidade _____, estado_____, telefone 1: ( )_____, telefone 2: ( )_____, declaro que fui devidamente esclarecido e concordo em participar **VOLUNTARIAMENTE** da pesquisa coordenada pela prof. Dr. Adilson Luiz Ramos.

_____

Assinatura do participante

Eu _____ (nome do pesquisador ou do membro da equipe que aplicou o TCLE), declaro que forneci todas as informações referentes ao projeto de pesquisa supracitado.

_____

Assinatura do pesquisador

Qualquer dúvida com relação à pesquisa poderá ser esclarecida com o pesquisador:

Nome: Adilson Luiz Ramos

Endereço: Av. Mandacaru, 1550, Maringá, PR

(Telefone /e-mail): 3011-9051 dradilsonramos@gmail.com

Qualquer dúvida com relação aos aspectos éticos da pesquisa poderá ser esclarecida com o Comitê Permanente de Ética em Pesquisa envolvendo Seres Humanos da UEM (COPEP):

COPEP/UEM - Universidade Estadual de Maringá.

Av. Colombo, 5790, PPG, sala 4, CEP 87020-900. Maringá-Pr. Fone: (44) 3011-4444

E-mail: copep@uem.br